



Московский
государственный
медико-стоматологический
университет имени
А.И. Евдокимова

Кафедра госпитальной терапии №2

МИЕЛОМНАЯ БОЛЕЗНЬ. ЛИМФОГРАНУЛЕМАТОЗ

(презентация)

*Презентацию подготовила
студентка VI курса лечебного факультета
вечернего отделения (группа 616)*

Сипанина Ж.Ю.





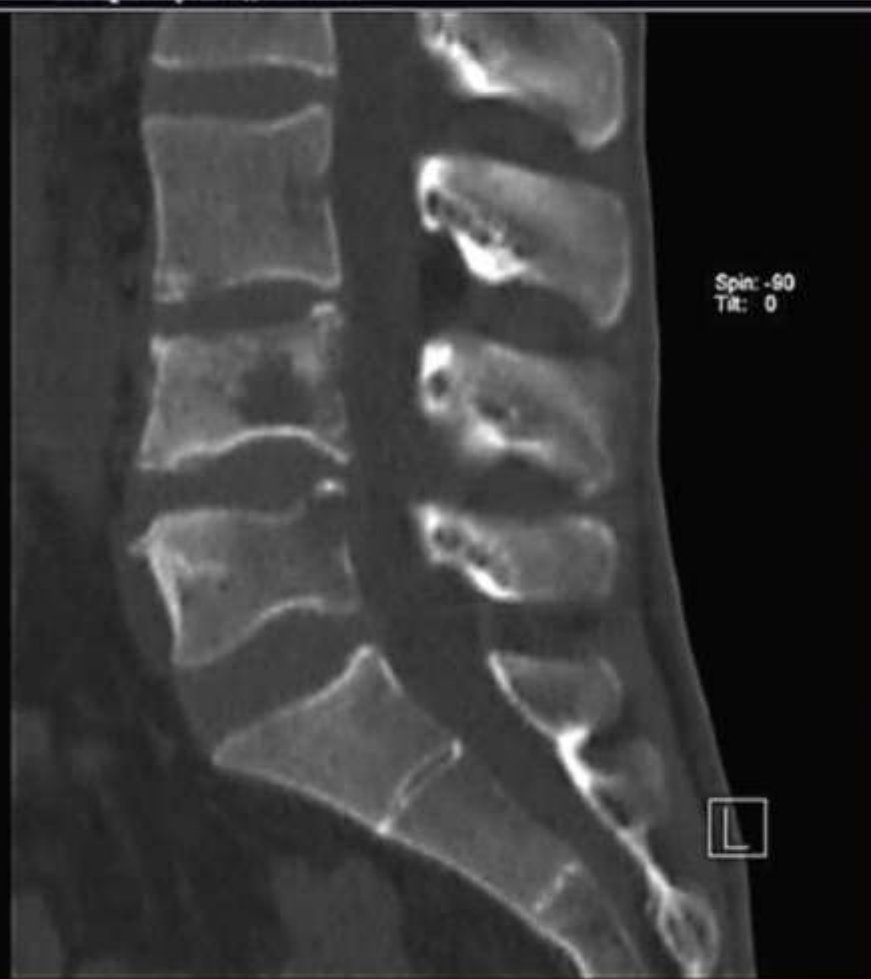Жанна Сипапина

МИЕЛОМНАЯ БОЛЕЗНЬ. ЛИМФОГРАНУЛЕМАТОЗ

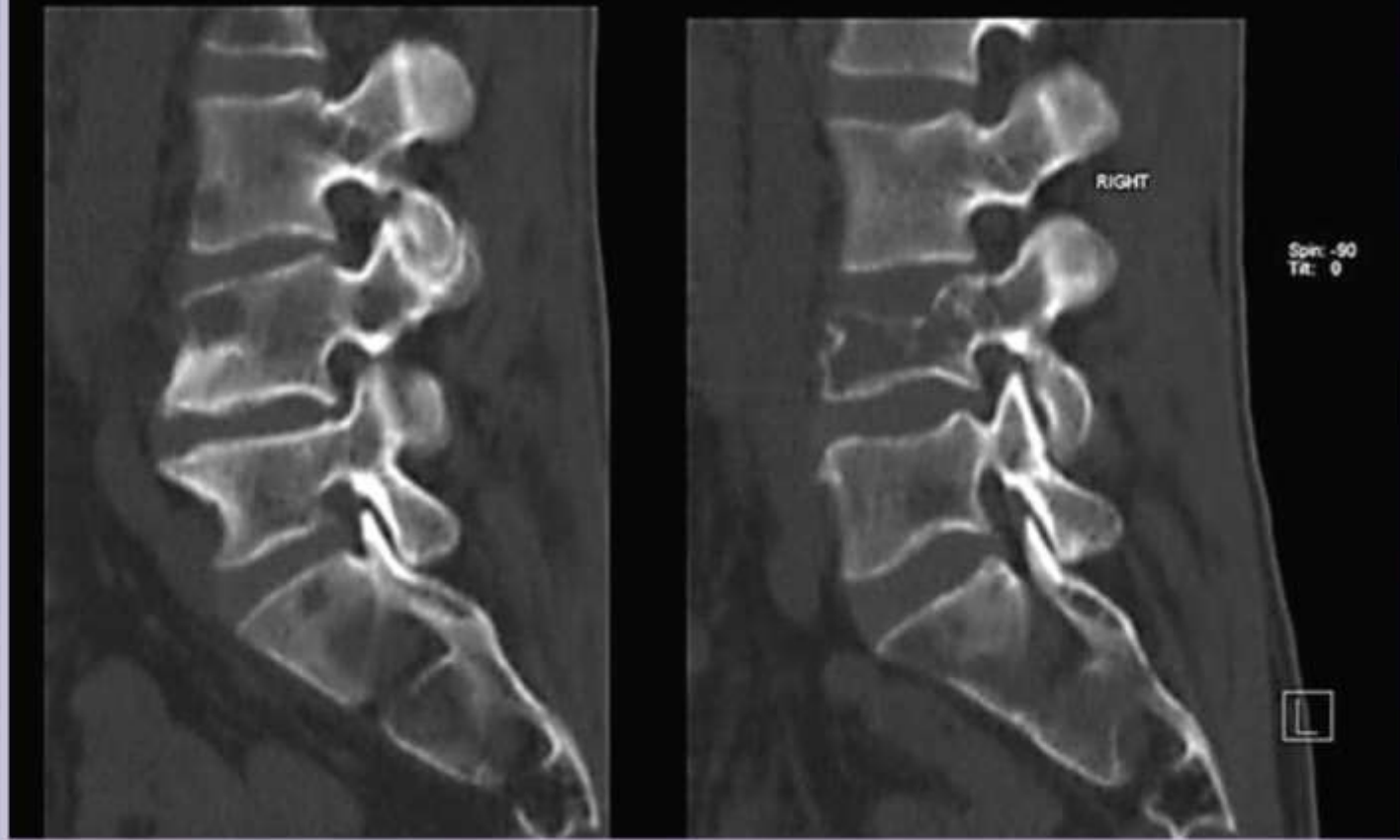
(презентация)

Руководитель - к.м.н., доцент Полякова О. В.

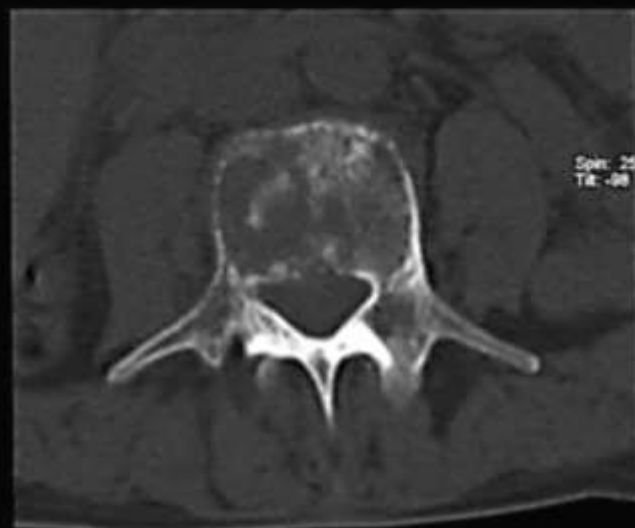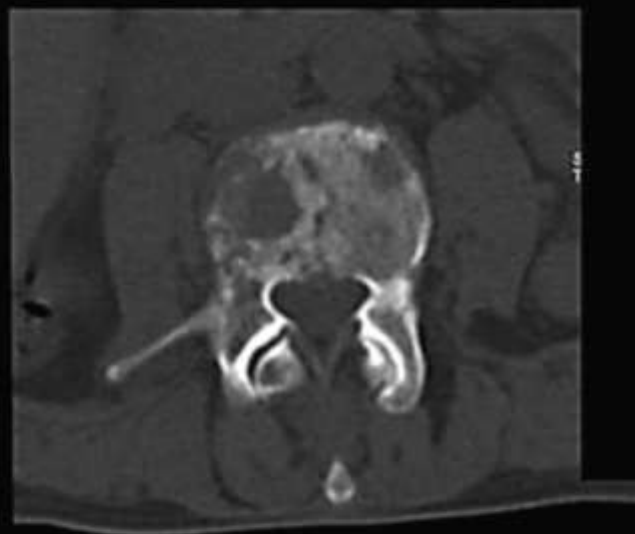
Миеломная болезнь
Наблюдение док-а
Мужчина 39 лет.



Миеломная болезнь
Наблюдение dok-a



Миеломная болезнь
Наблюдение dok-a

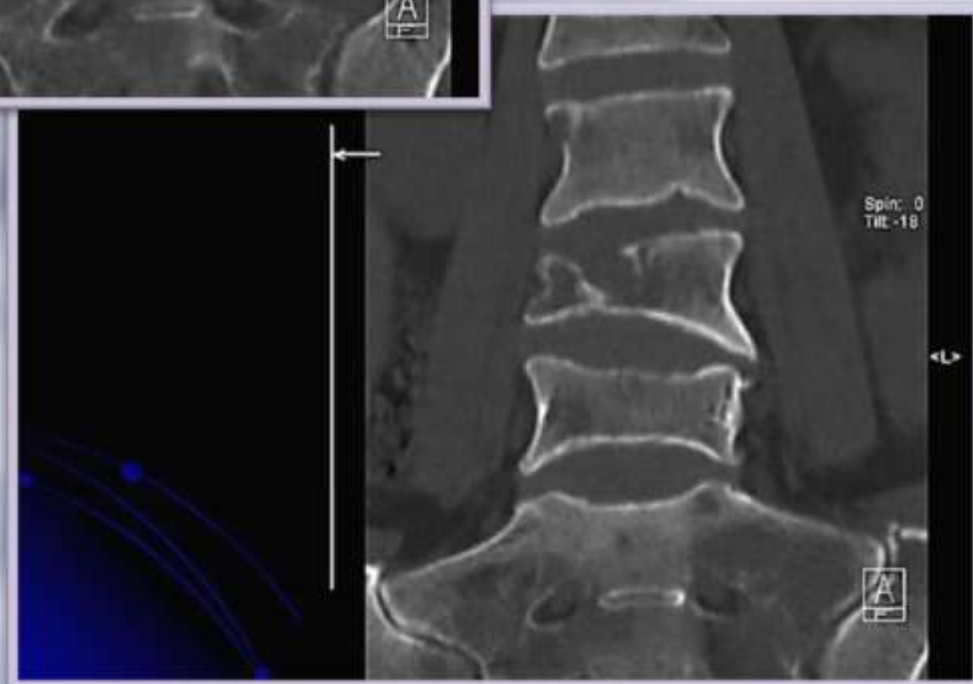
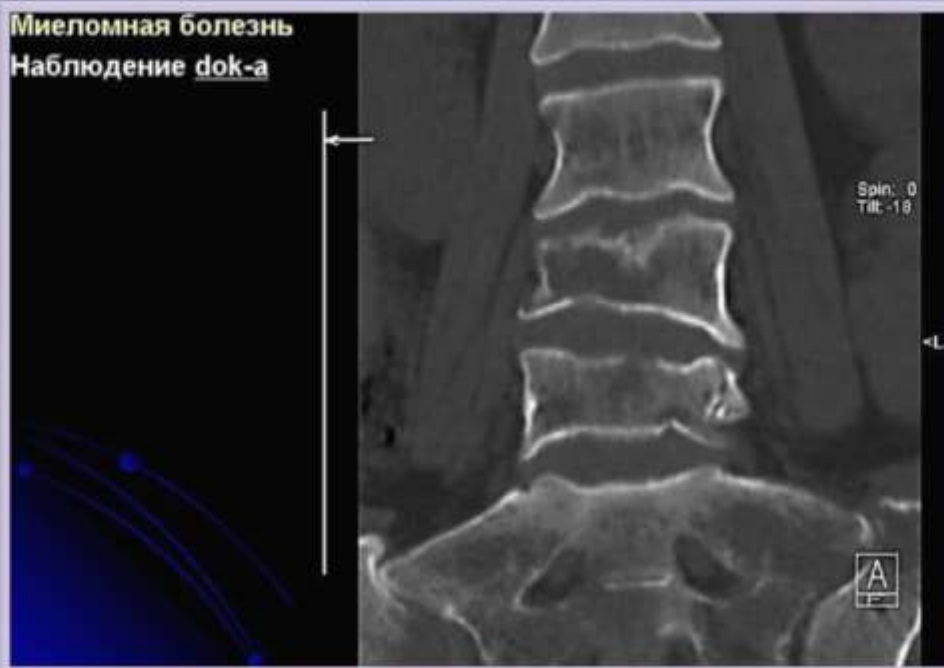

Spine 25
T4-08

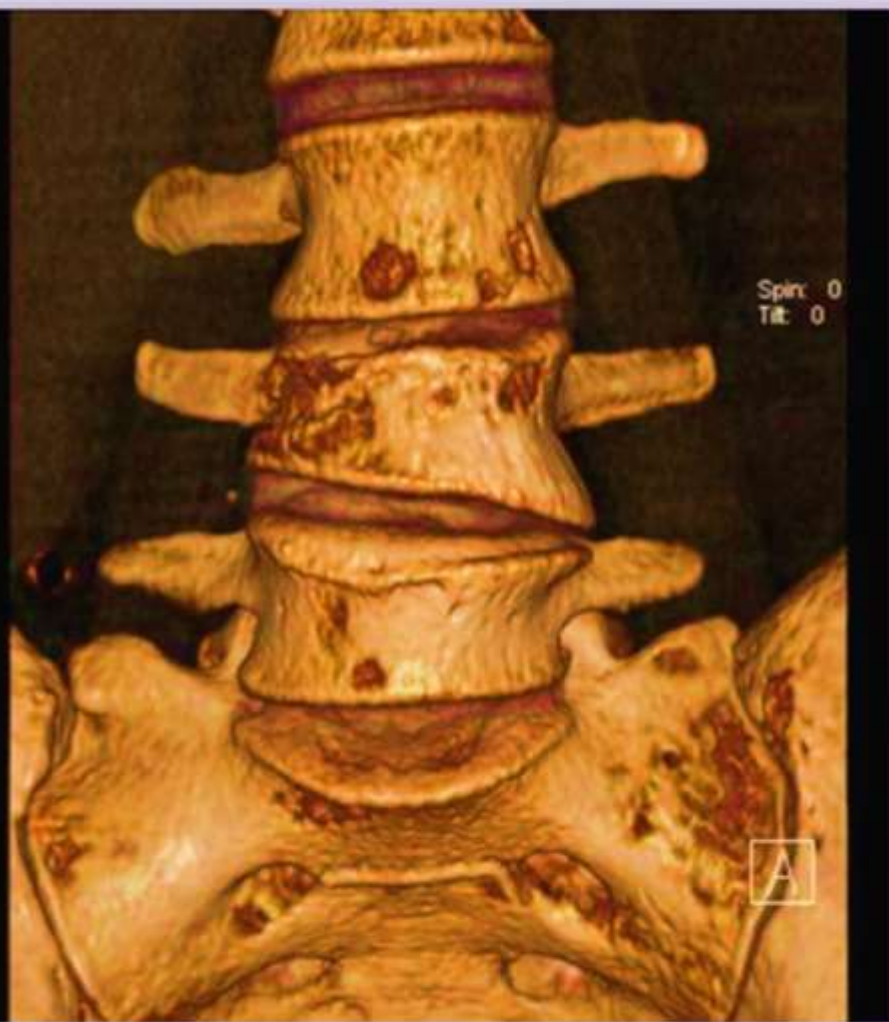F

F

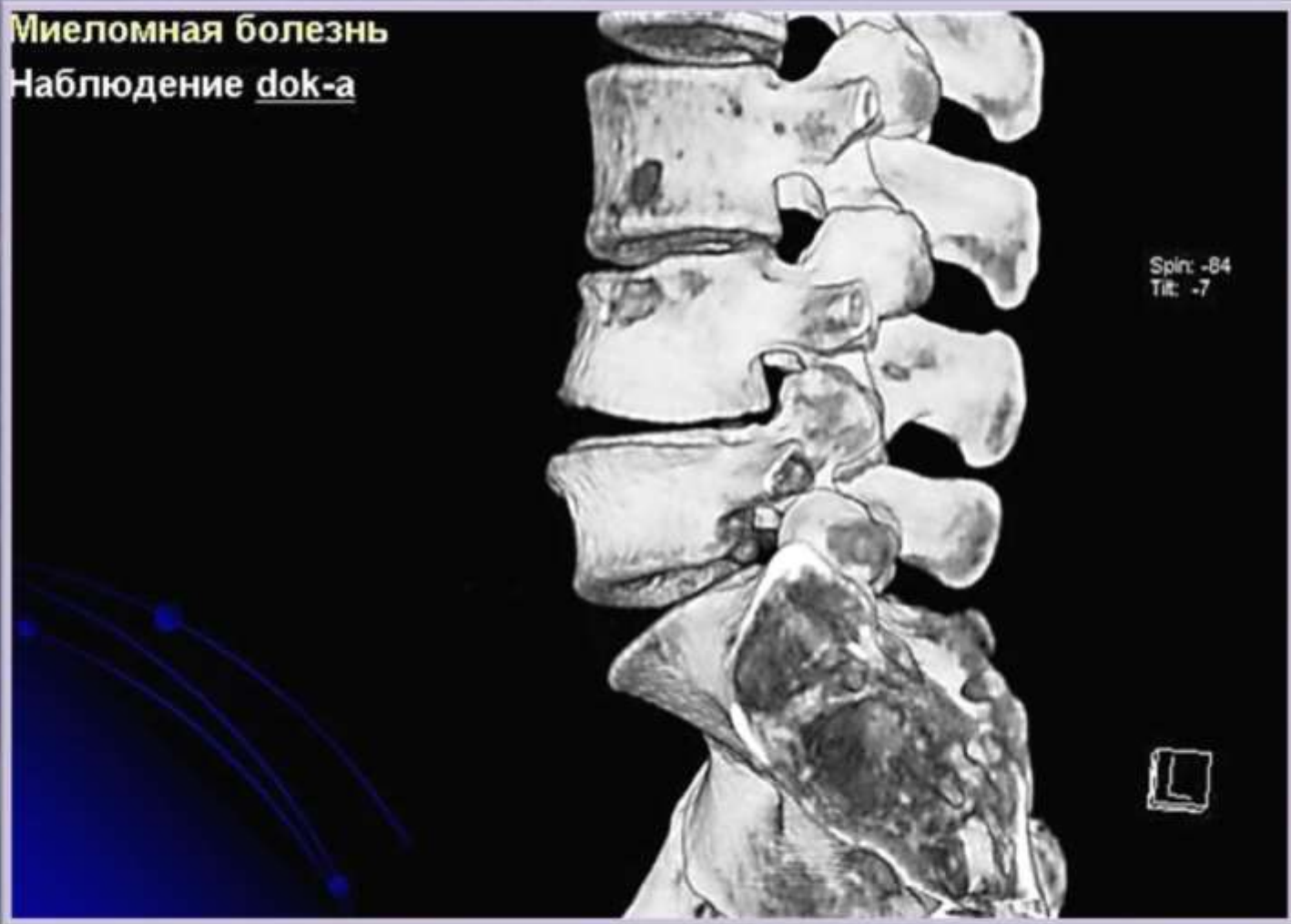Миеломная болезнь
Наблюдение dok-a



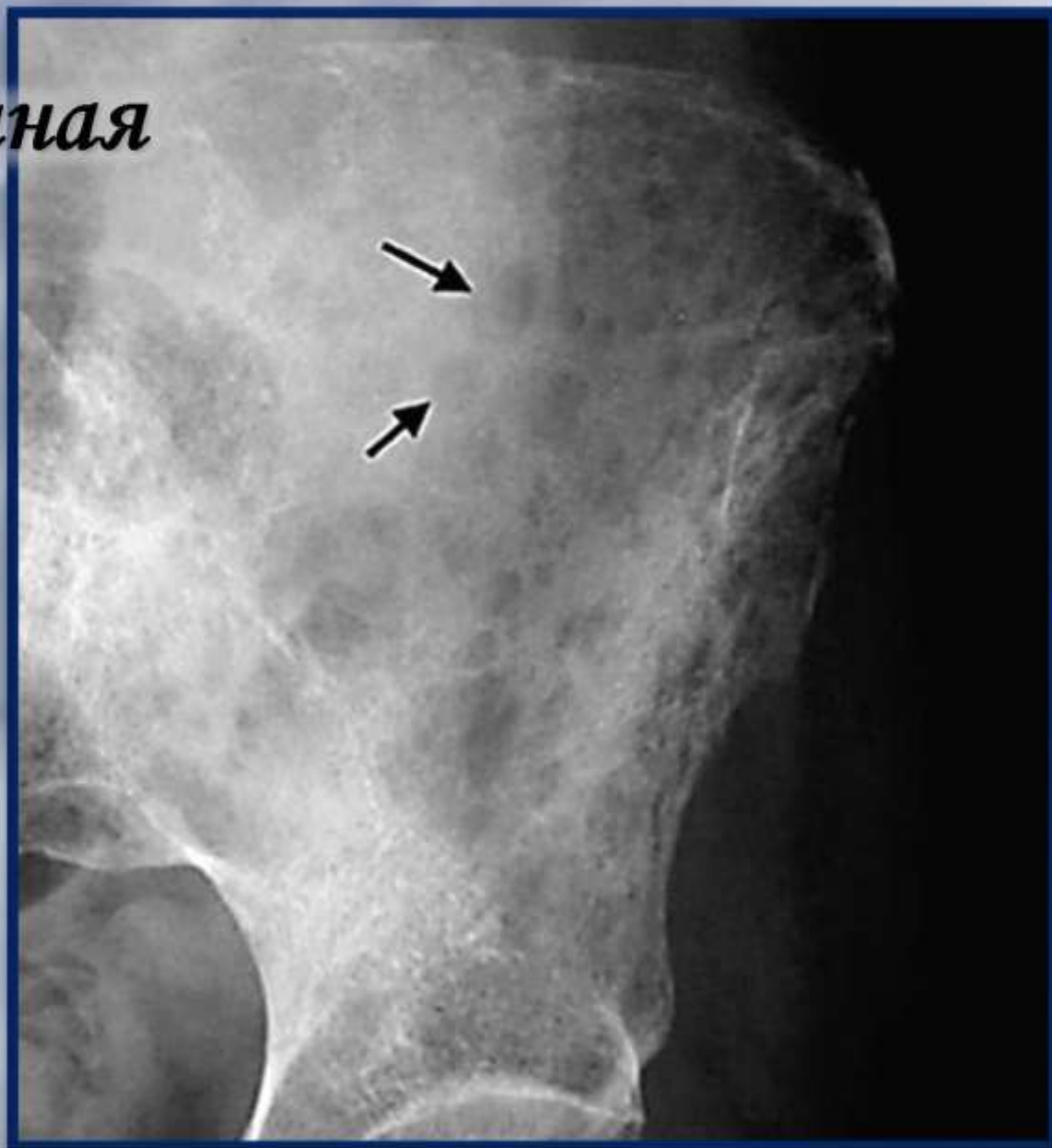
Миеломная болезнь
Наблюдение dok-a

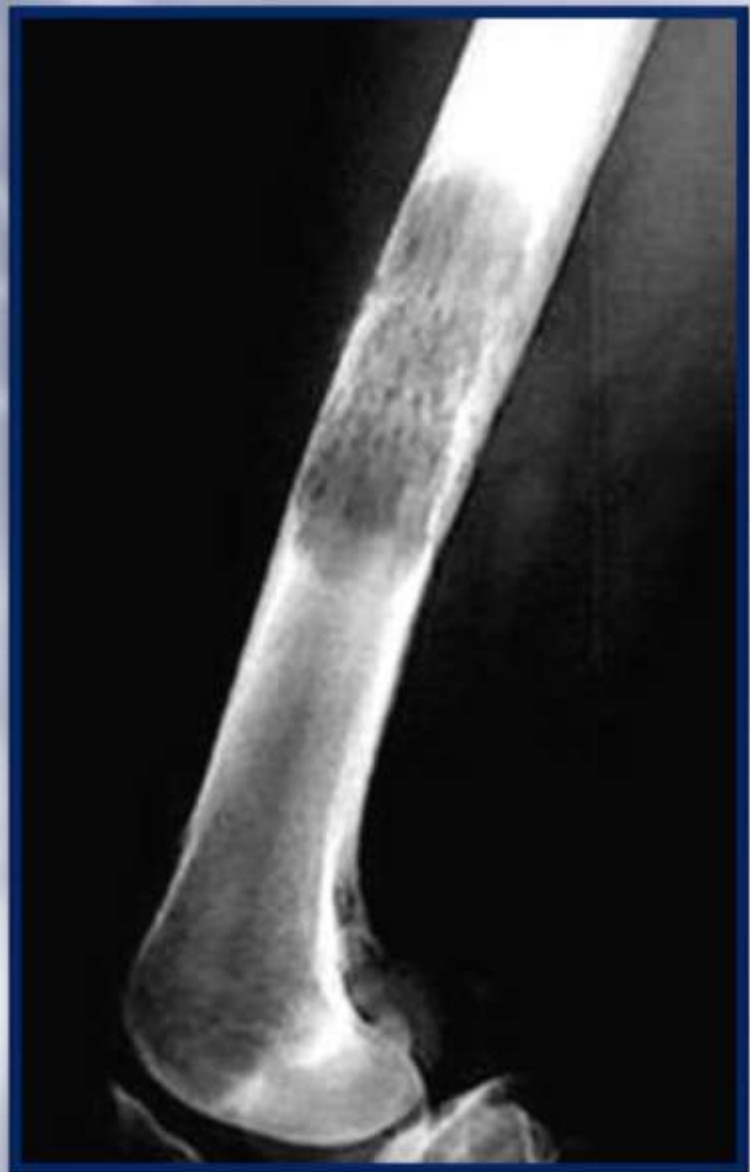
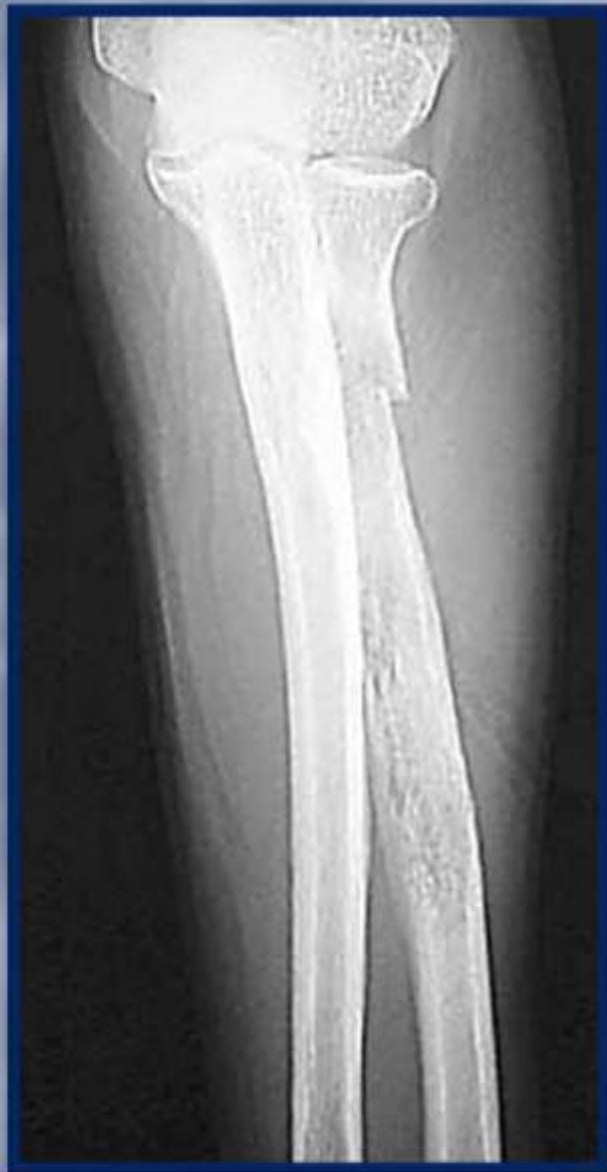
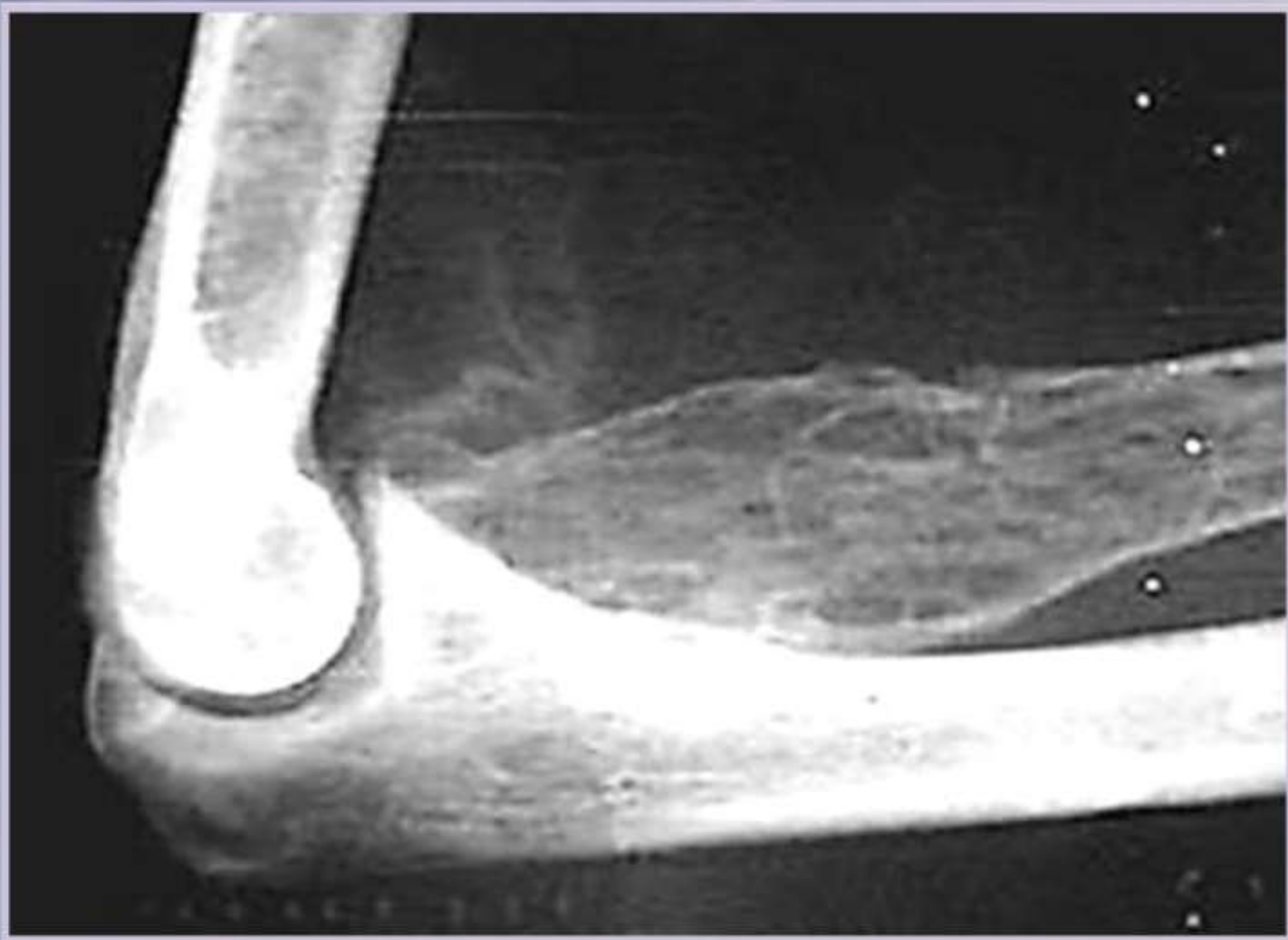Миеломная болезнь
Наблюдение dok-a

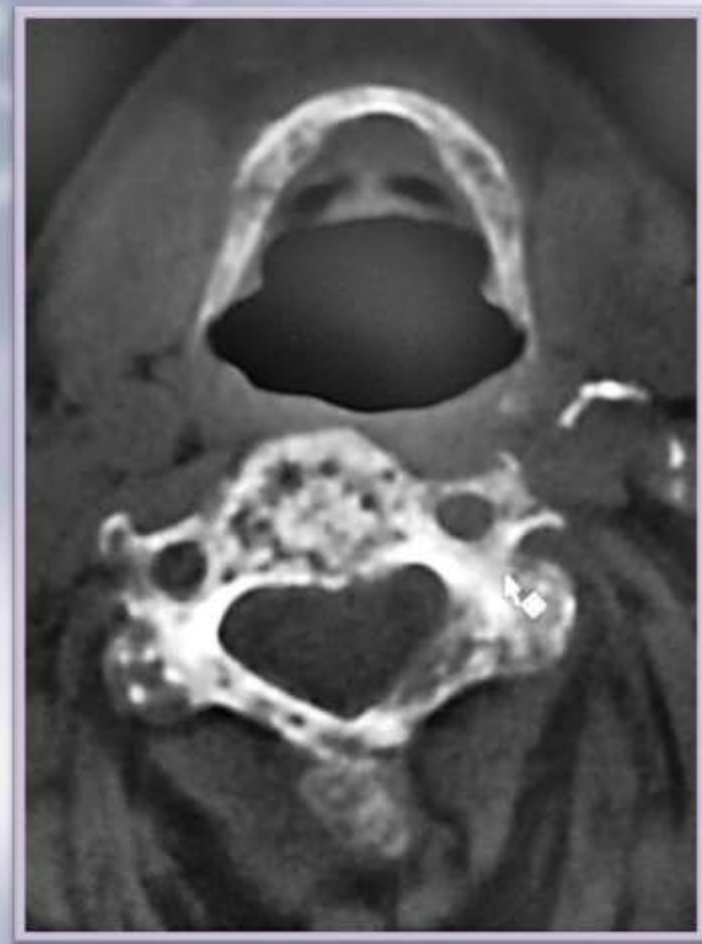
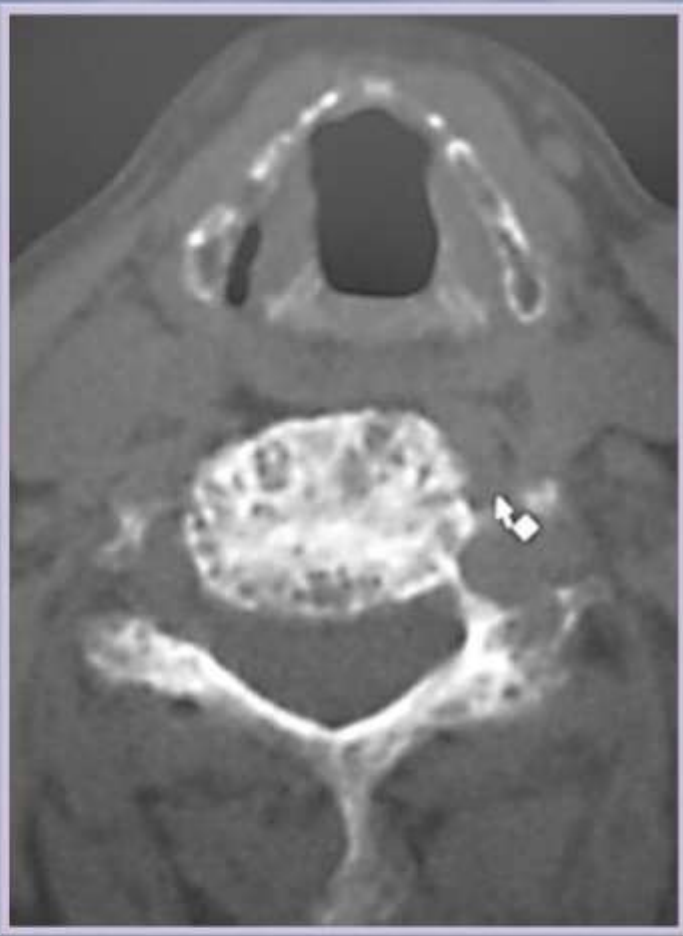


Множественная миелома

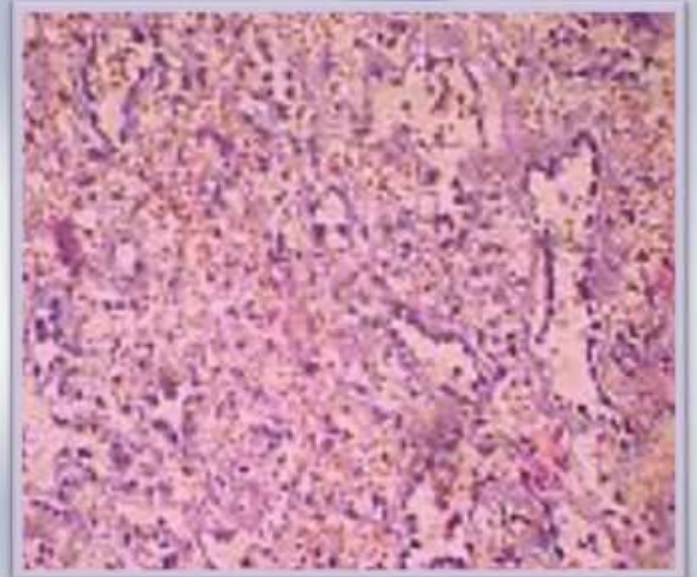
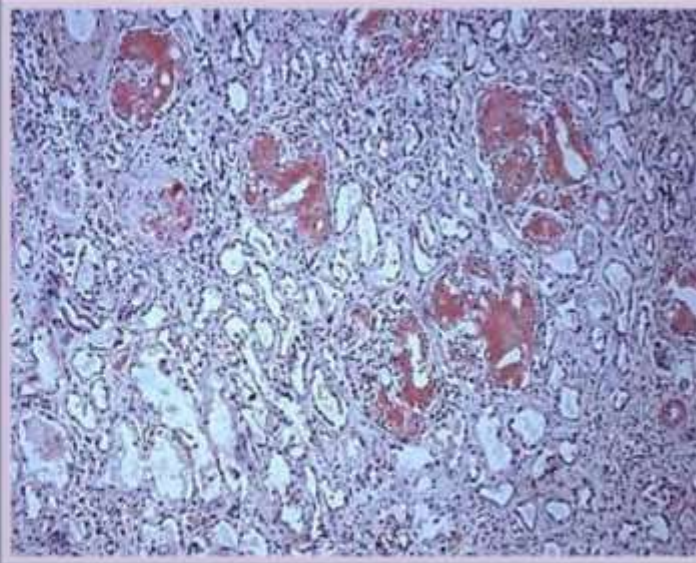
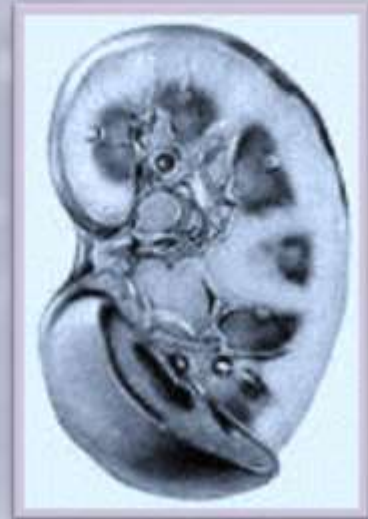
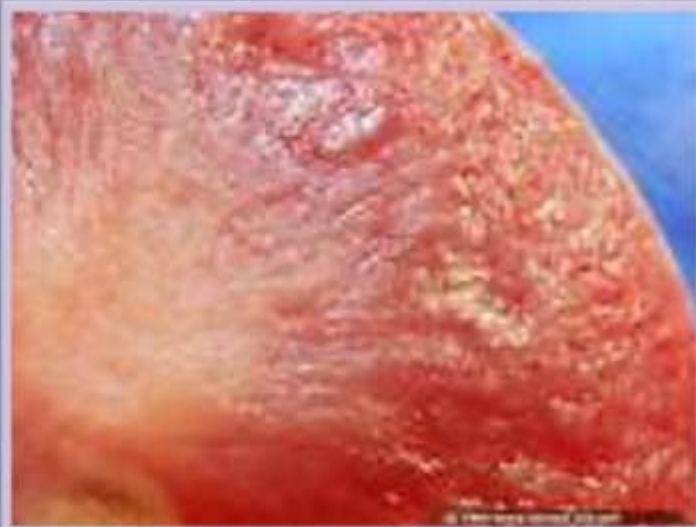
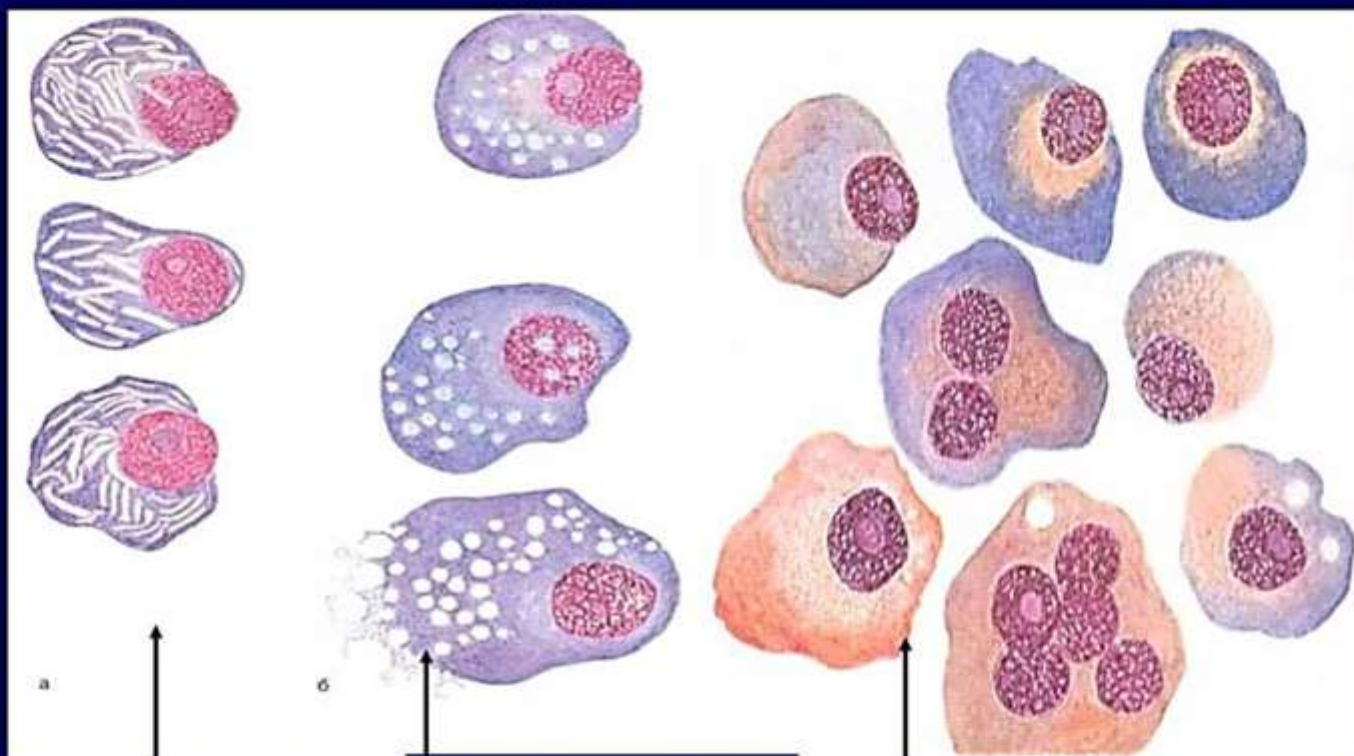






Поражение почек

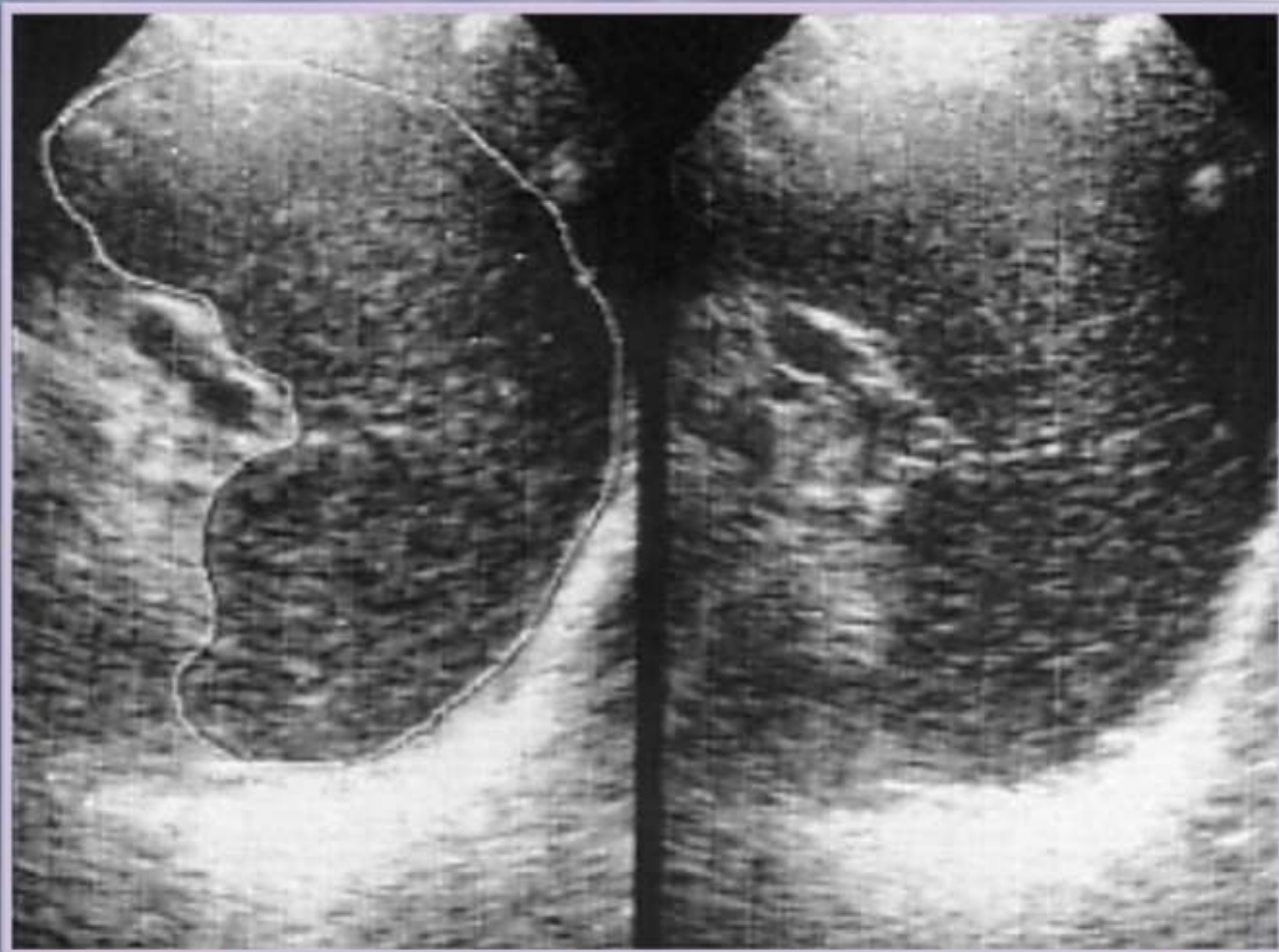




Миеломные клетки с
кристаллизированным
белком Бен-Джонса

Миеломные клетки
с тальцами Расселя

“пламенеющие” (фуксильные)
миелоидные клетки



*Эхограмма селезенки больной с впервые
диагностированной множественной
миеломой*

neurological deficits
associated with
hyperviscosity

retinal changes
associated with
hyperviscosity

amyloidosis of
immune origin

chronic renal
failure

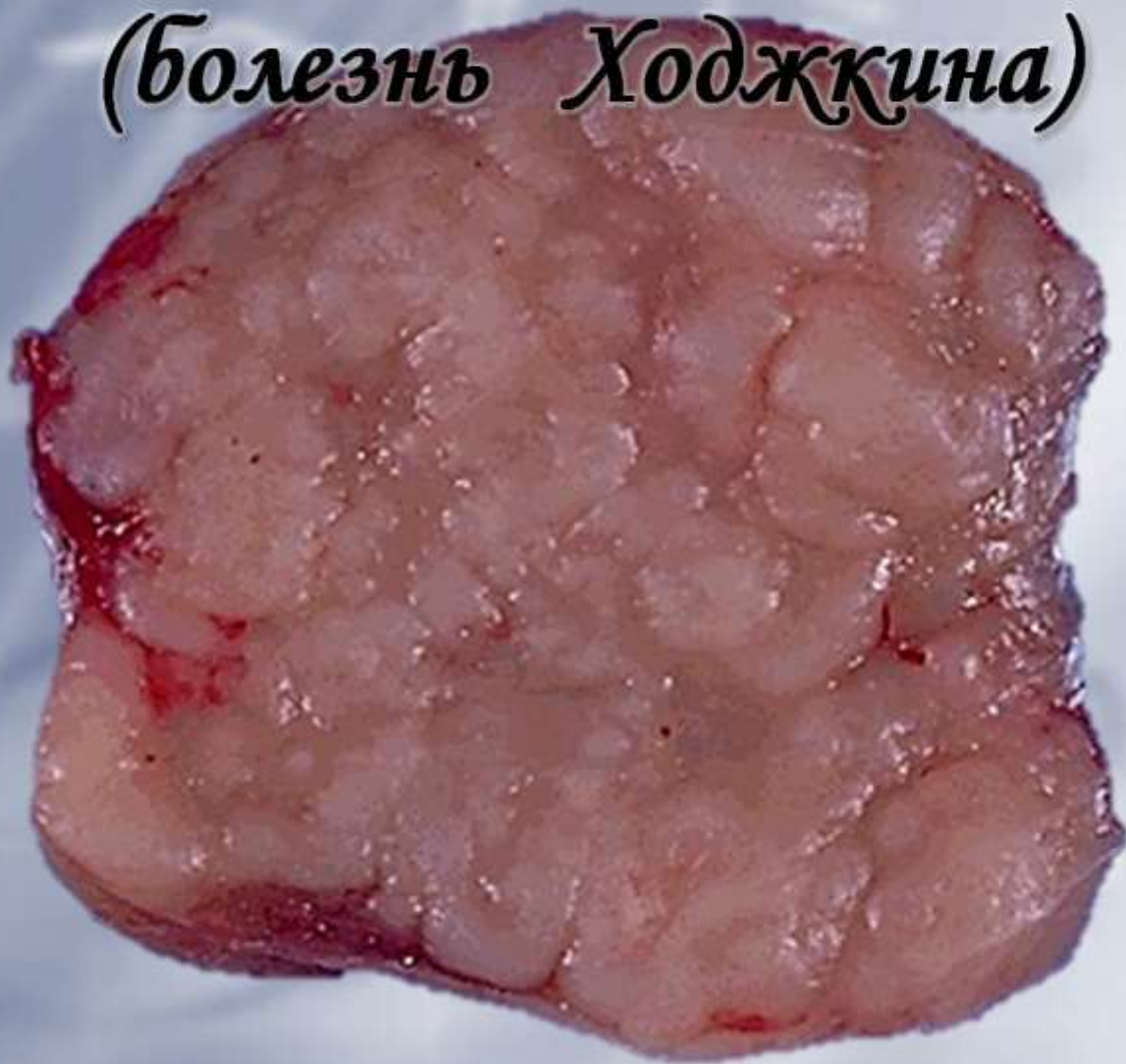bone pain and
fractures (bone lysis)

increased risk
of infection

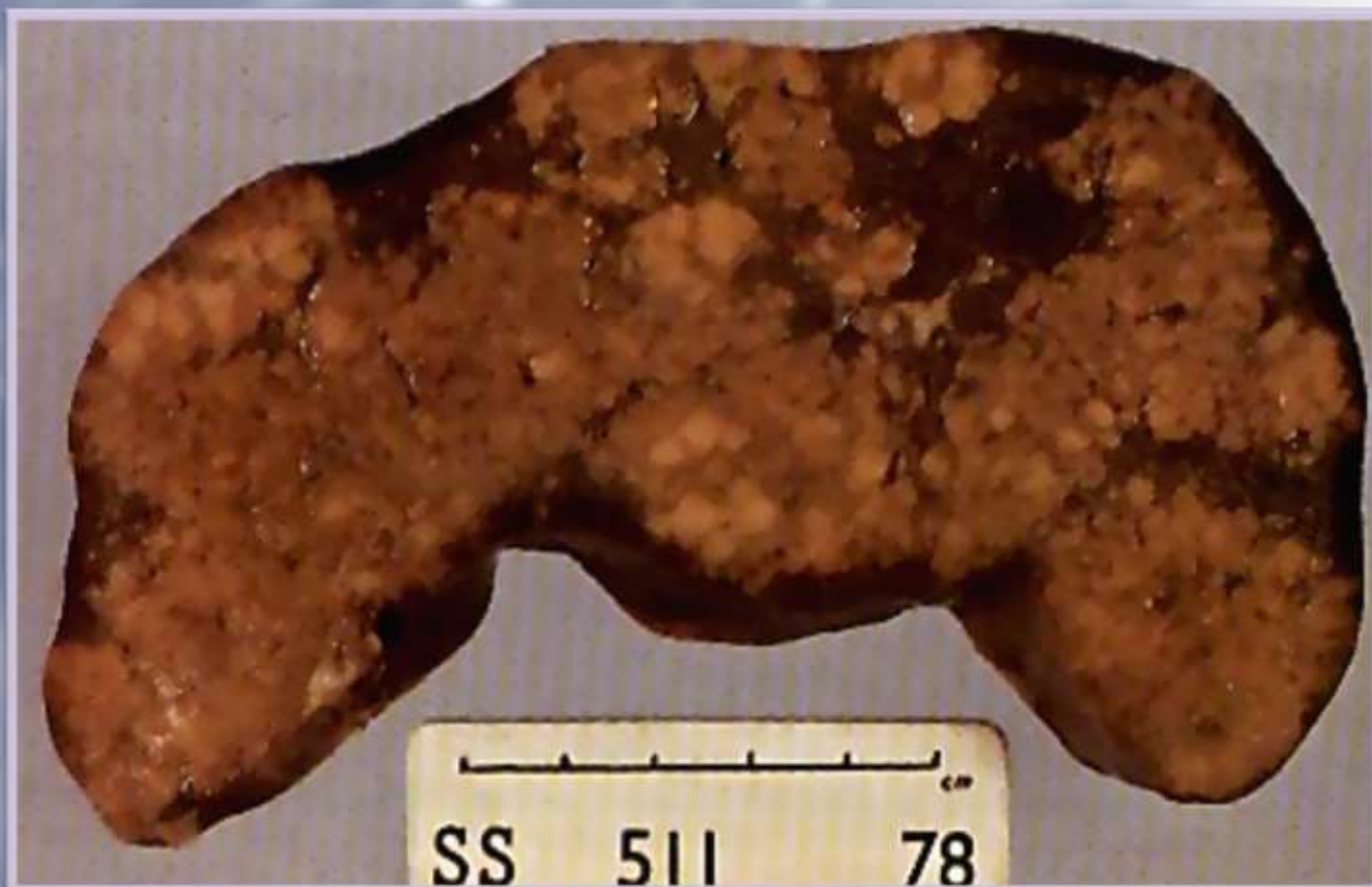hypercalcaemia
(bone resorption)

Осложне-
ния
миеломы

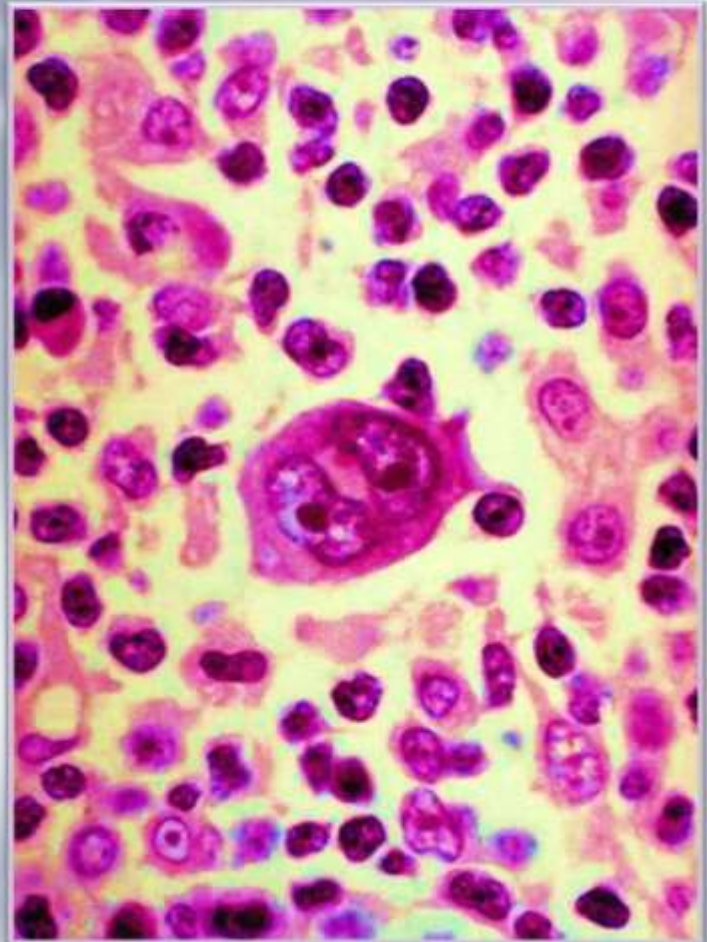
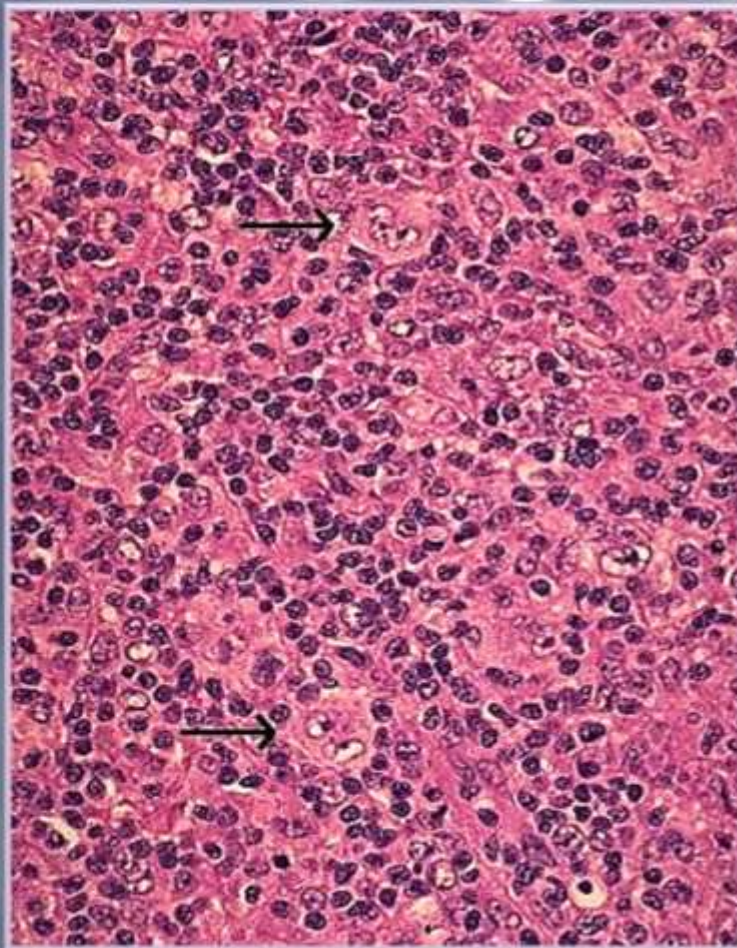
Лимфогранулематоз (болезнь Ходжкина)



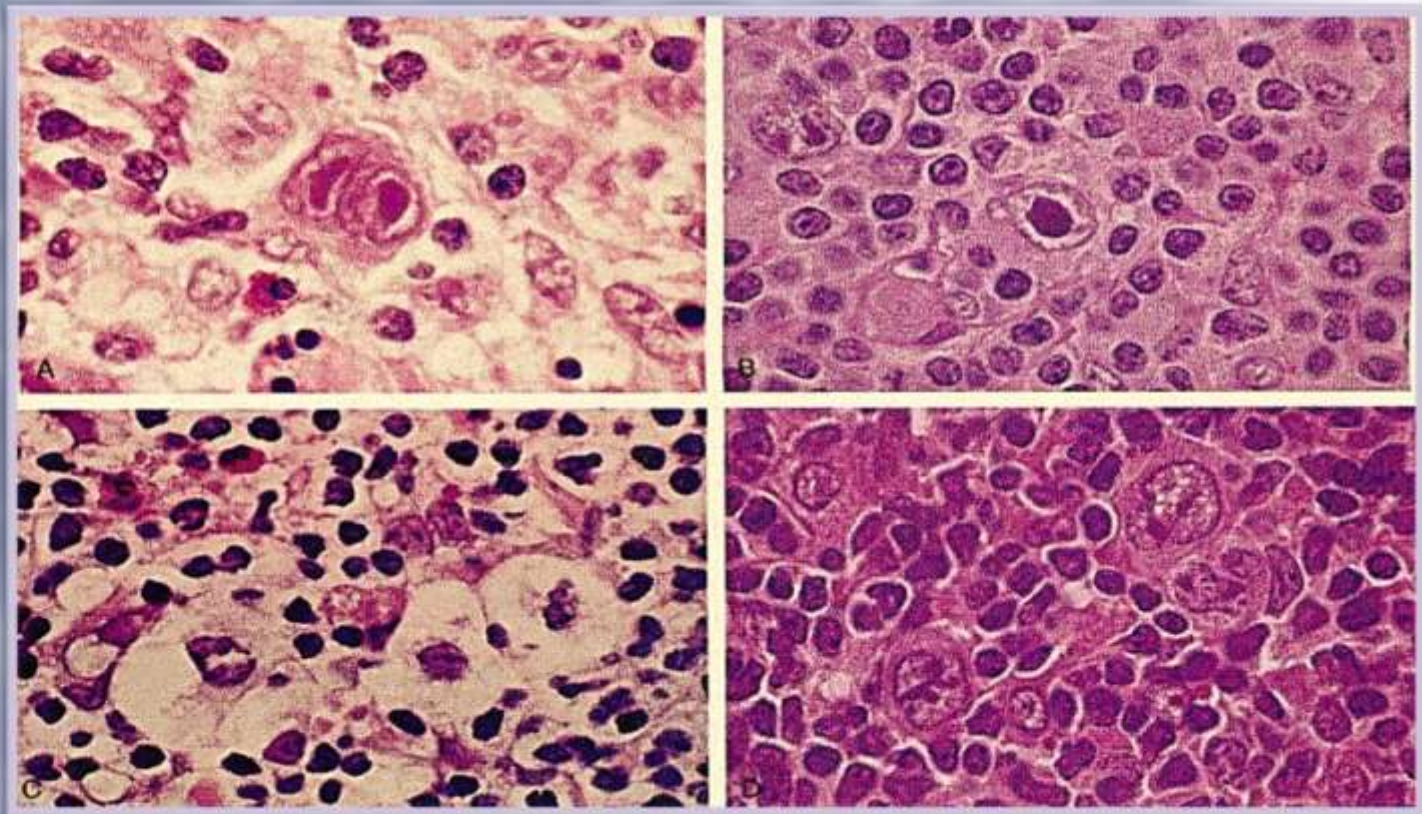
Селезенка при лимфогранулематозе



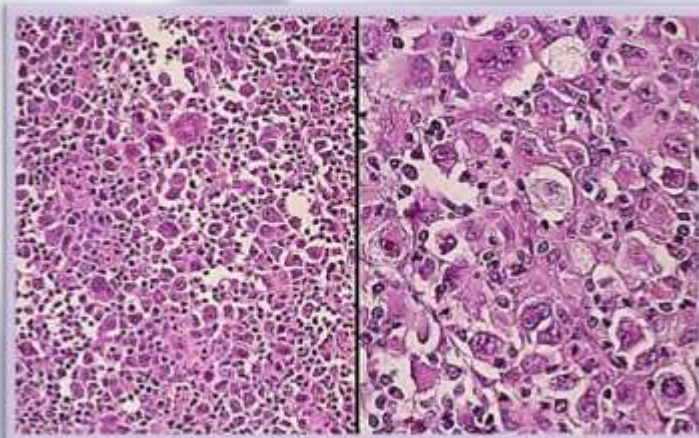
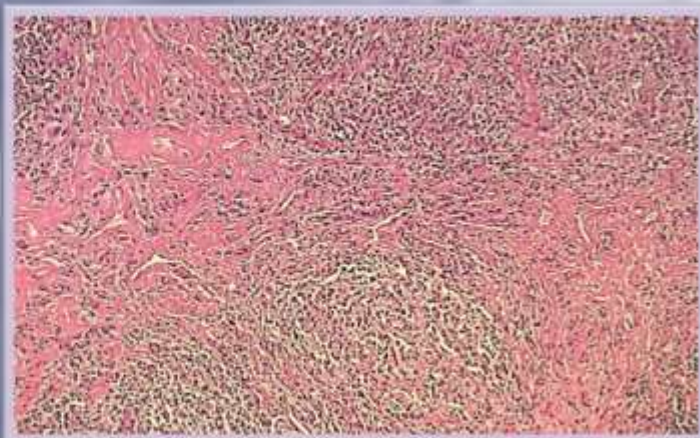
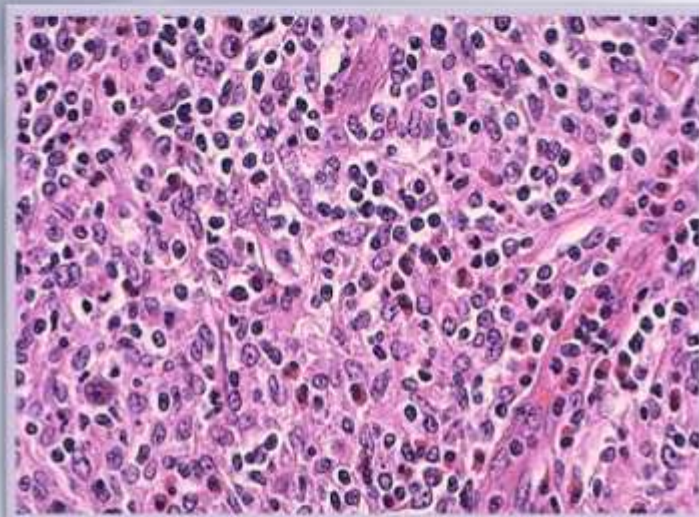
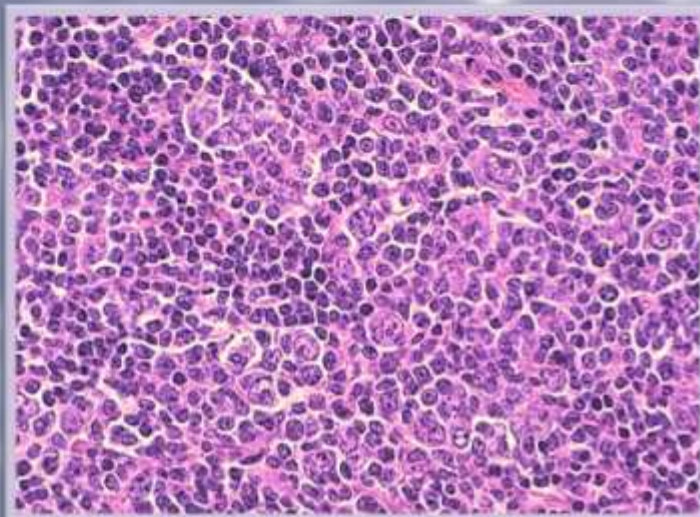
Лимфогранулематоз. Клетки Рид-Штернберга

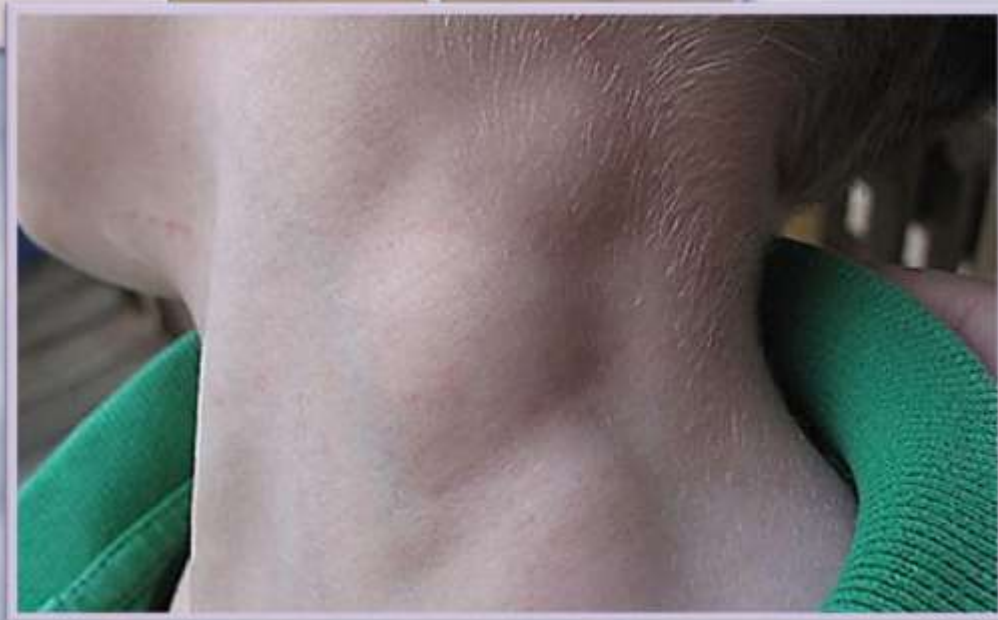
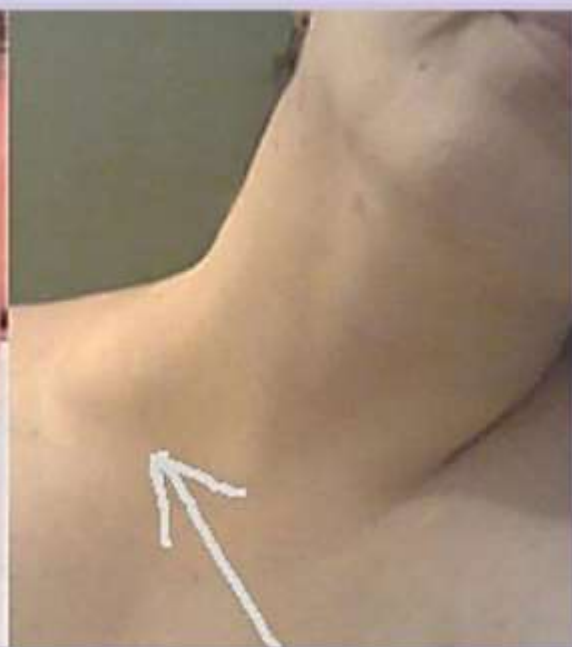
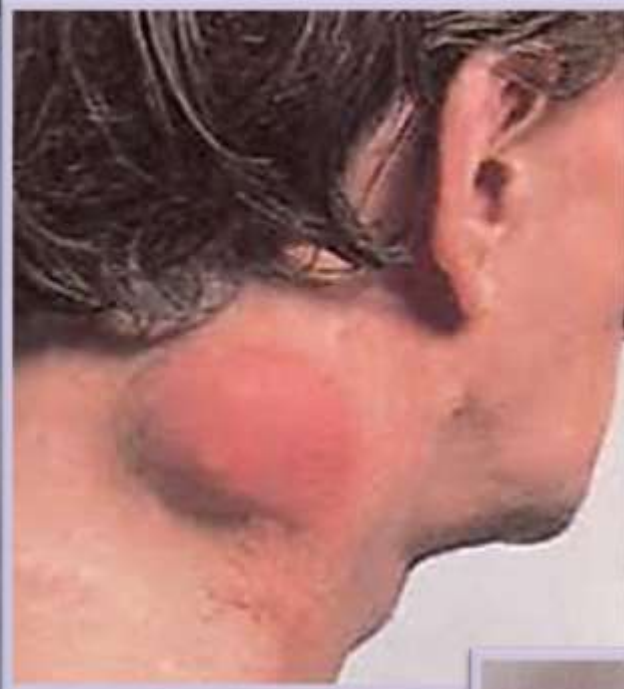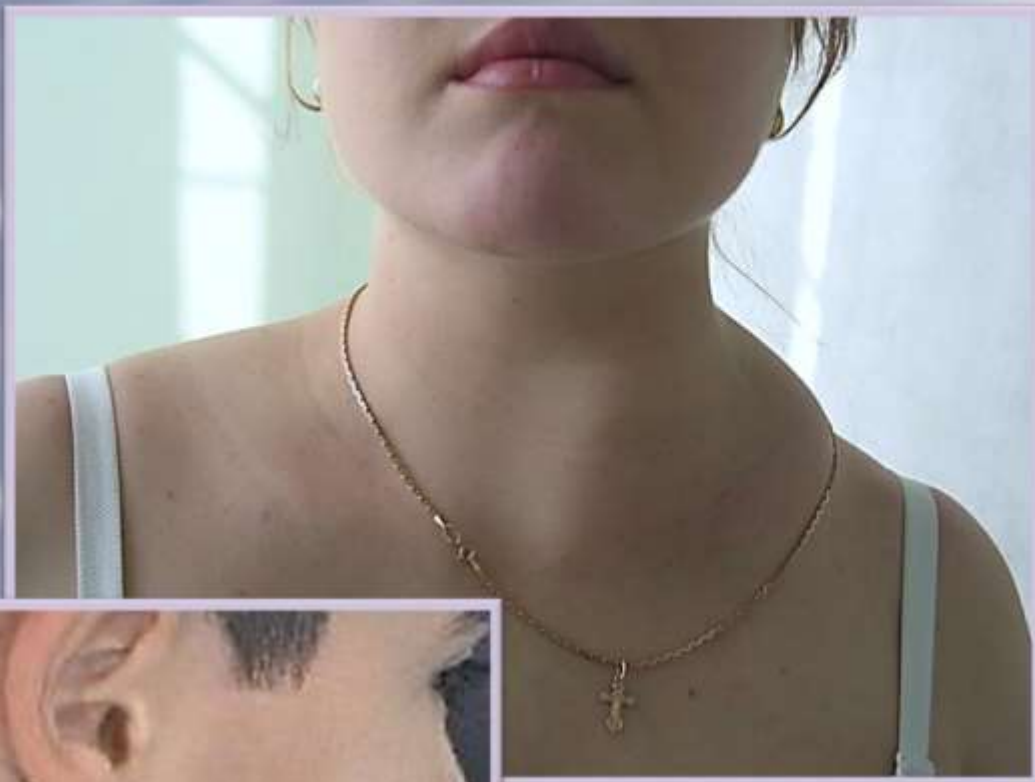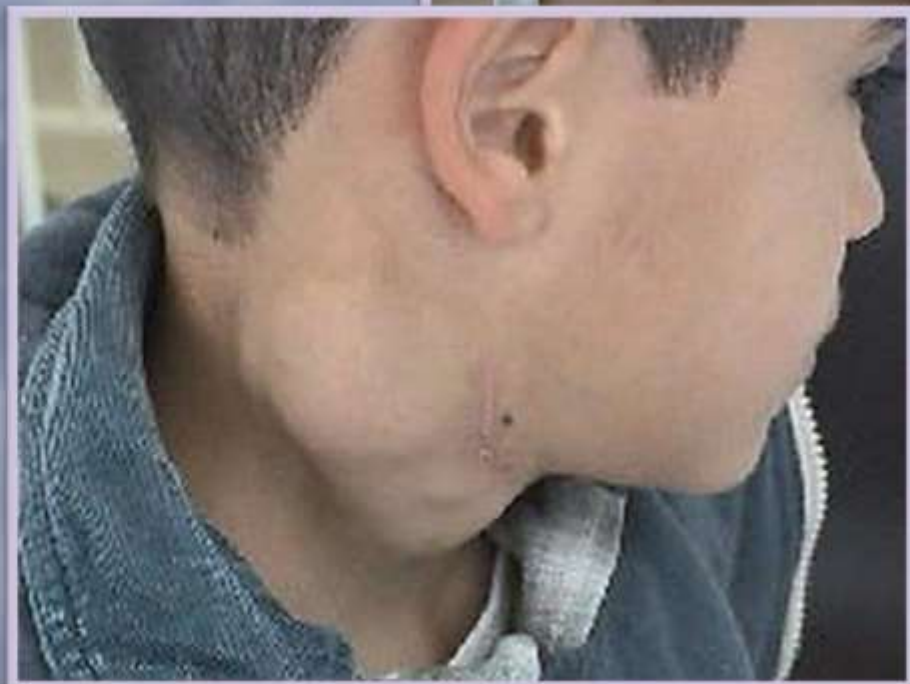Шипы клеток Риды-Штернберга

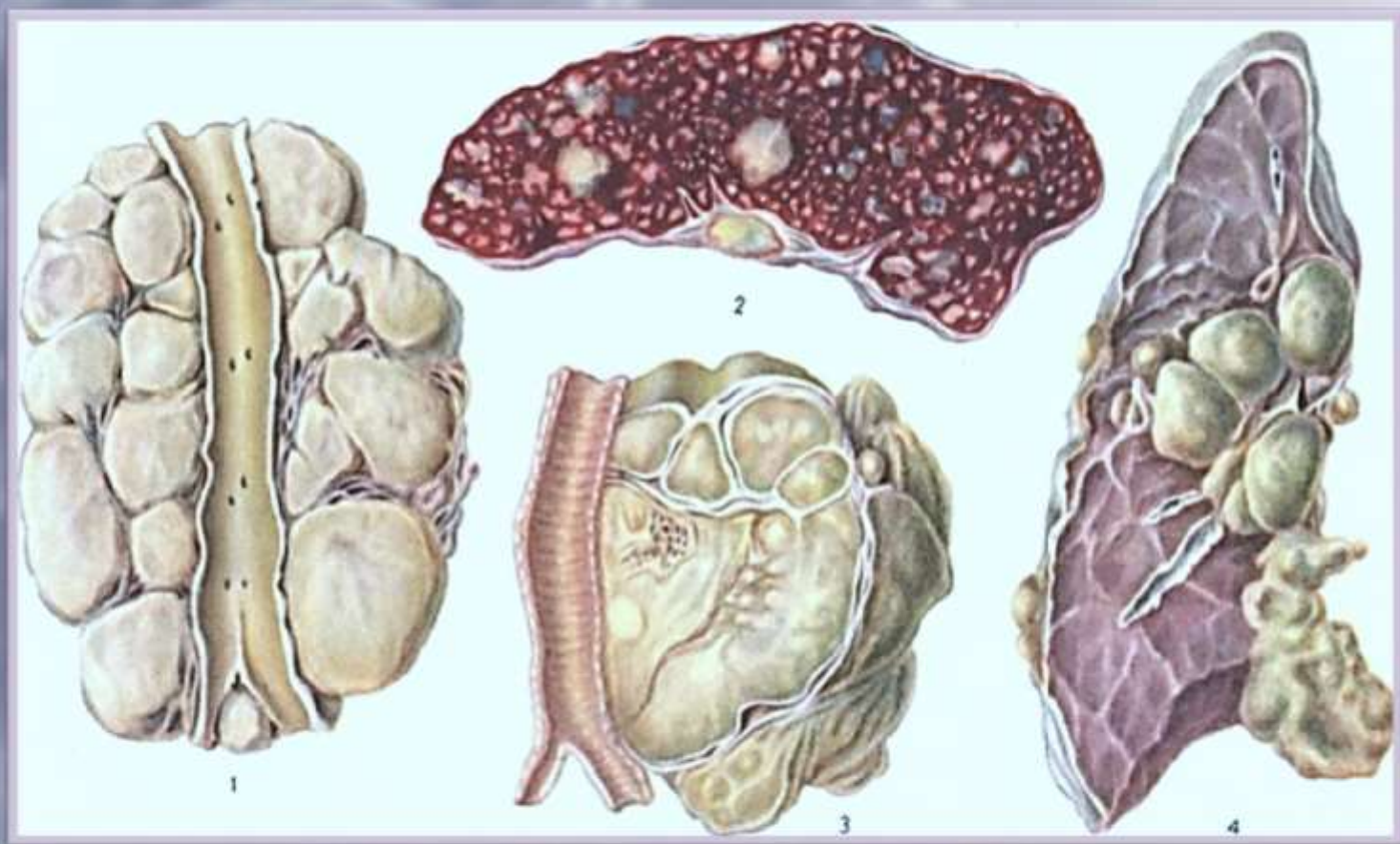


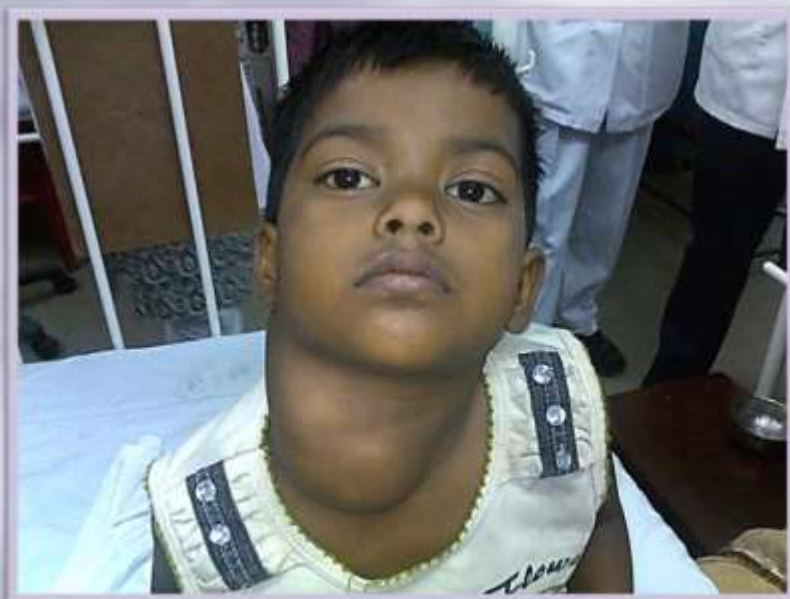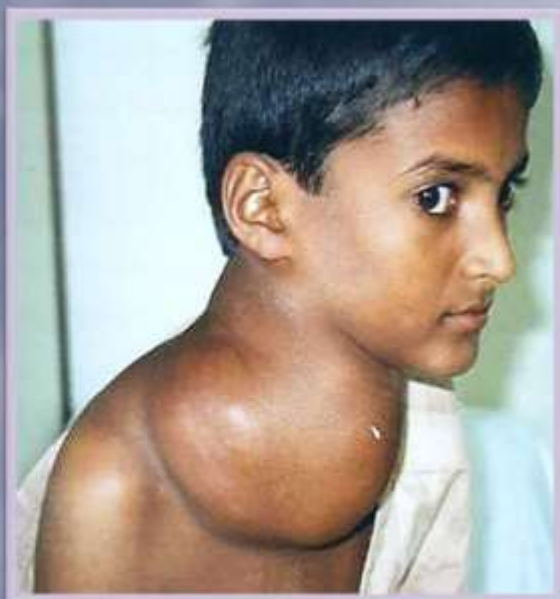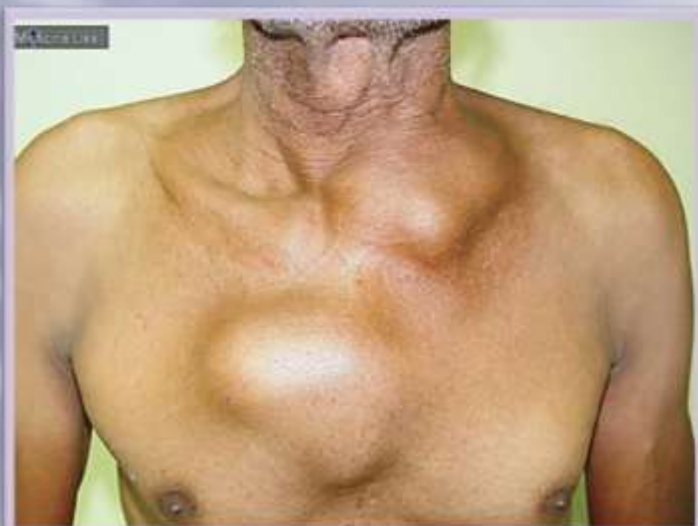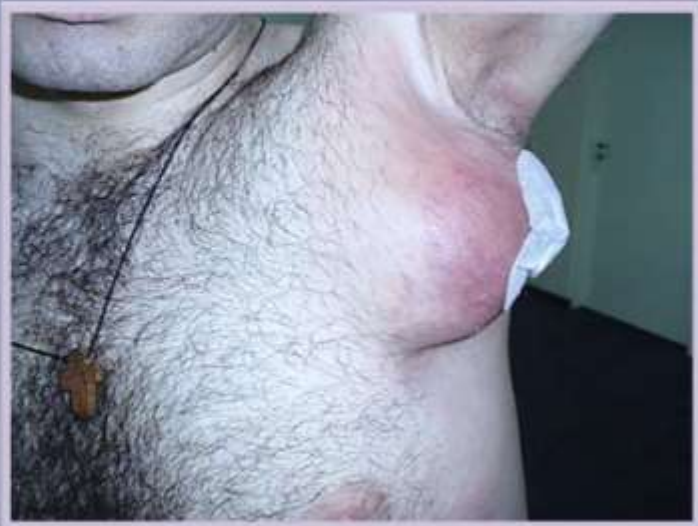Морфологические формы лимфогранулематоза

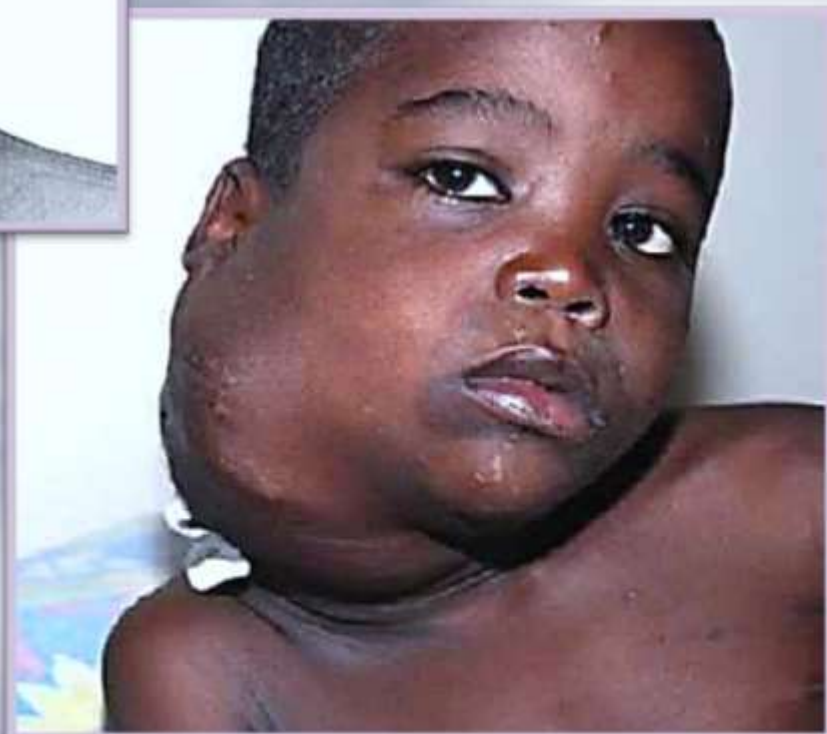
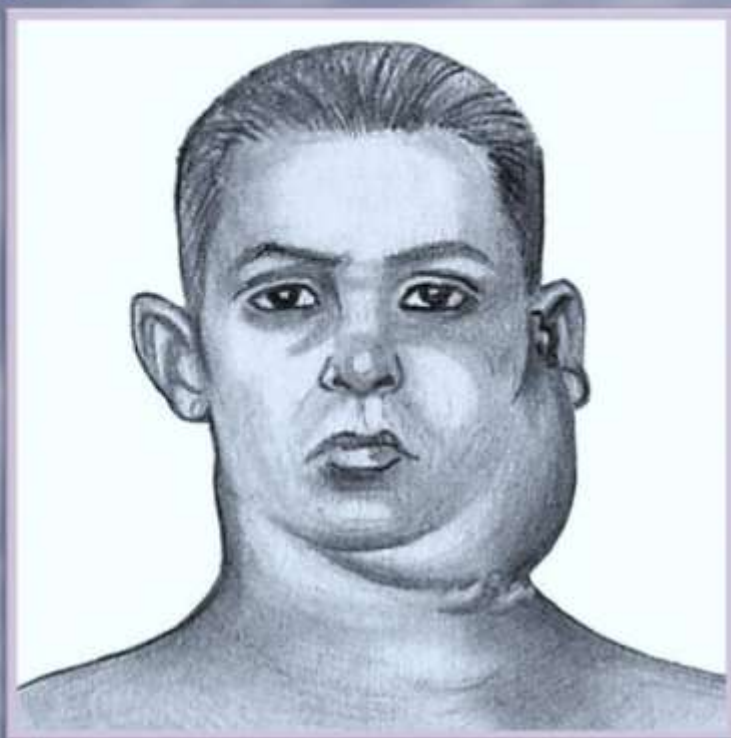
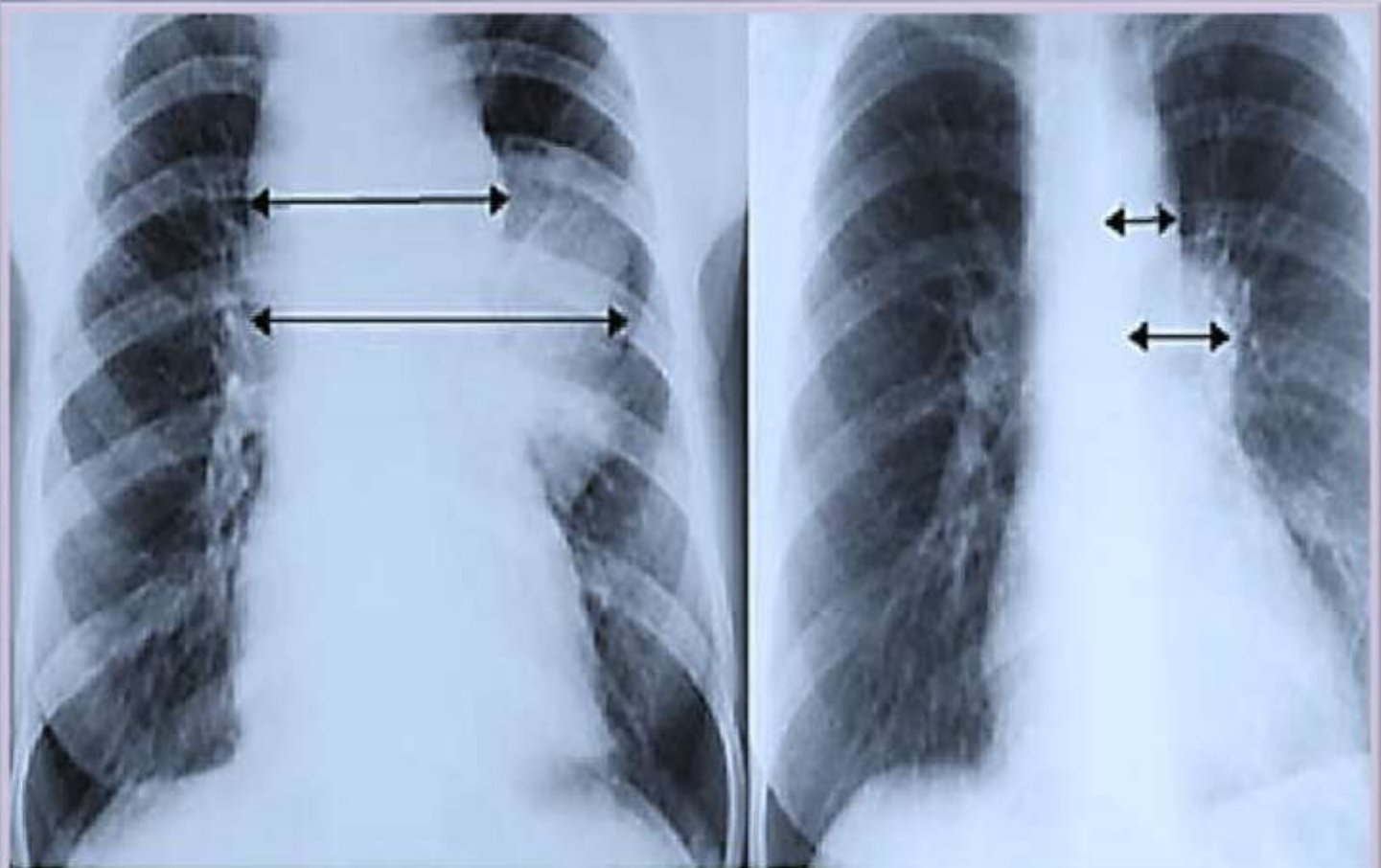












Лимфома Ходжкина. Прямые рентгенограммы до начала и после окончания химиотерапии при 80-90% регрессии опухолевой массы.



Московский
государственный
медико-стоматологический
университет имени
А.И. Евдокимова

Кафедра ГОСТИНПЛАВНОЙ
ТЕРАПИИ №2

ЛЕЧЕБНОГО ФАКУЛЬТЕТА

МИЕЛОМНАЯ БОЛЕЗНЬ. ЛИМФОГРАНУЛЕМАТОЗ

СПАСИБО ЗА
ВНИМАНИЕ!



к.м.н., доцент Полякова О. В.

Сипапина Ж.Ю.