

МИНИСТЕРСТВО ЗДРАВООХРАНЕНИЯ МОСКОВСКОЙ ОБЛАСТИ
ГОСУДАРСТВЕННОЕ БЮДЖЕТНОЕ УЧРЕЖДЕНИЕ
ЗДРАВООХРАНЕНИЯ МОСКОВСКОЙ ОБЛАСТИ
«ПСИХОНЕВРОЛОГИЧЕСКАЯ БОЛЬНИЦА ДЛЯ ДЕТЕЙ
С ПОРАЖЕНИЕМ ЦНС С НАРУШЕНИЕМ ПСИХИКИ»
(ГБУЗ МО «ДЕТСКАЯ ПСИХОНЕВРОЛОГИЧЕСКАЯ БОЛЬНИЦА»)


Особенности логопедической работы с ребенком с идиопатической несемейной атаксией

ЛОГОПЕДЫ

КИРСАНОВА Е.П.

ОЛЕЙНИК С.Н.

МОСКВА 2020




Мышечная дистония — синдром поражения ЦНС, проявляющийся несогласованными аритмичными изменениями тонуса различных групп мышц.

Причинами мышечной дистонии у детей могут выступать различные поражения головного мозга, распространяющиеся на структуры экстрапирамидной системы, ответственные за регуляцию тонуса.

Нарушение мышечной регуляции приводит к нарушениям артикуляции, звукопроизношения, речевого дыхания и голоса, страдает коммуникативная функция в целом.

- ▶ По клинической классификации Е.Н. Винарской, нарушения произносительной стороны речи при поражении у детей структур экстрапирамидной системы определяются как


экстрапирамидная форма дизартрии



Для лучшего понимания механизмов нарушения речи при мышечных дистониях и путей коррекции (в предоперационном и послеоперационном периоде) логопеду необходимо иметь представление о строении и функциях экстрапирамидной системы, а также применяемых в медицинской практике способах лечения, одним из которых является хирургический.

При генерализованных мышечных дистониях поражается бледный шар – подкорковое ядро, входящее в систему между зонами коры головного мозга и отвечающее за подготовку движений и базовый мышечный тонус.

- У больных с данной патологией клетки бледного шара находятся в гипоактивном состоянии, поэтому мышечный тонус снижен, а в момент резкого повышения их активности отмечается значительное усиление непроизвольных дистонических движений.



В нейрохирургии для устранения этого состояния используется имплантация электродов и систем типа Activa RC в медиальный сегмент бледного шара с целью его дальнейшей высокочастотной стимуляции, за счет которой подавляется изначальная нерегулярная активность нейронов.



Важную роль для коммуникативной функции речи ребёнка с данной формой дизартрии имеет его окружение, близкие родственники, которые должны быть хорошо ознакомлены с приёмами уточнения артикуляционного рисунка речи, обучены применять их в процессе общения с ребёнком и иметь правильное речевое поведение в целом.

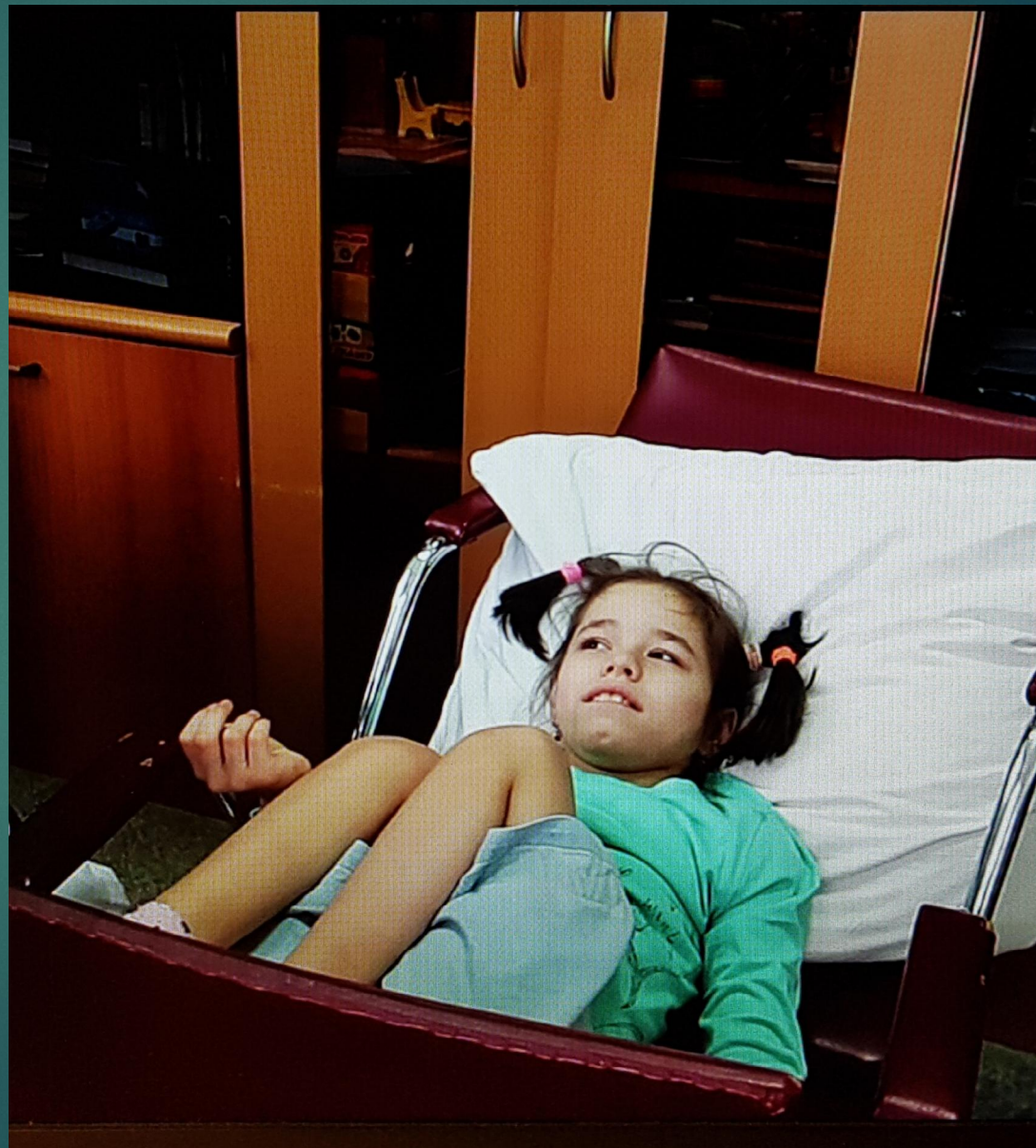Основной задачей логопедической работы с ребёнком с экстрапирамидной дизартрией в предоперационный и послеоперационный период является поддержание

- ▶ артикуляционного праксиса,
- ▶ звукопроизношения,
- ▶ возможностей речевой фонации и голоса.

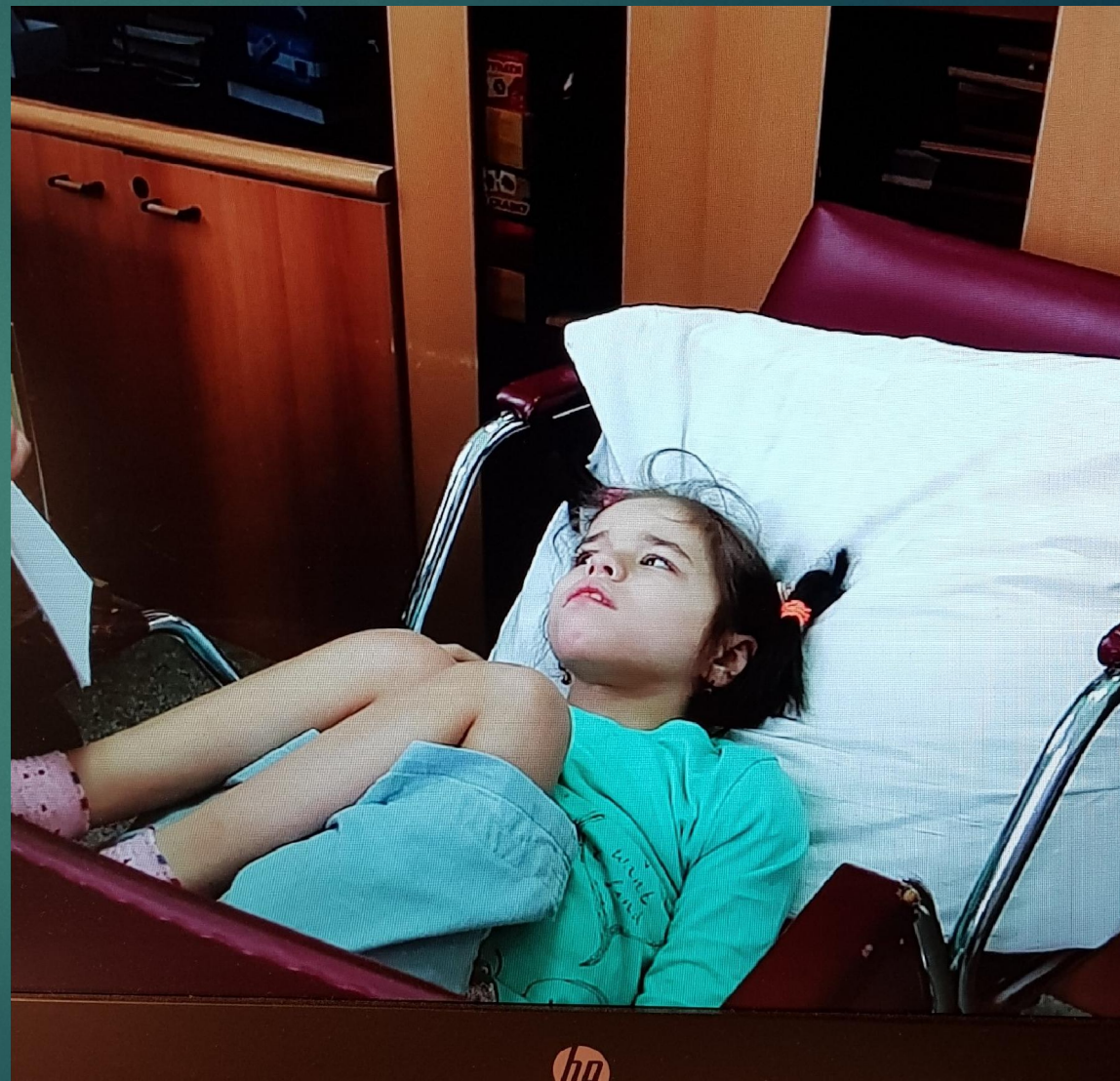
Валерия П., 2009 г.р., в ГБУЗ МО ДПНБ поступает

повторно, приведенный
ниже статус от 2018 года,
ноябрь.

Девочка обучается на дому
по программе 3 класса.



- Отмечается снижение тонуса мышц верхних и нижних конечностей с периодическим его повышением по пластическому типу.
- Имеются диффузные полиморфные гиперкинезы с элементами торсионной дистонии, что делает невозможным удержание позы.
- Ребенок предпочитает положение «лёжа на спине» с согнутыми в тазобедренных и коленных суставах ногами, подтянутыми к животу.



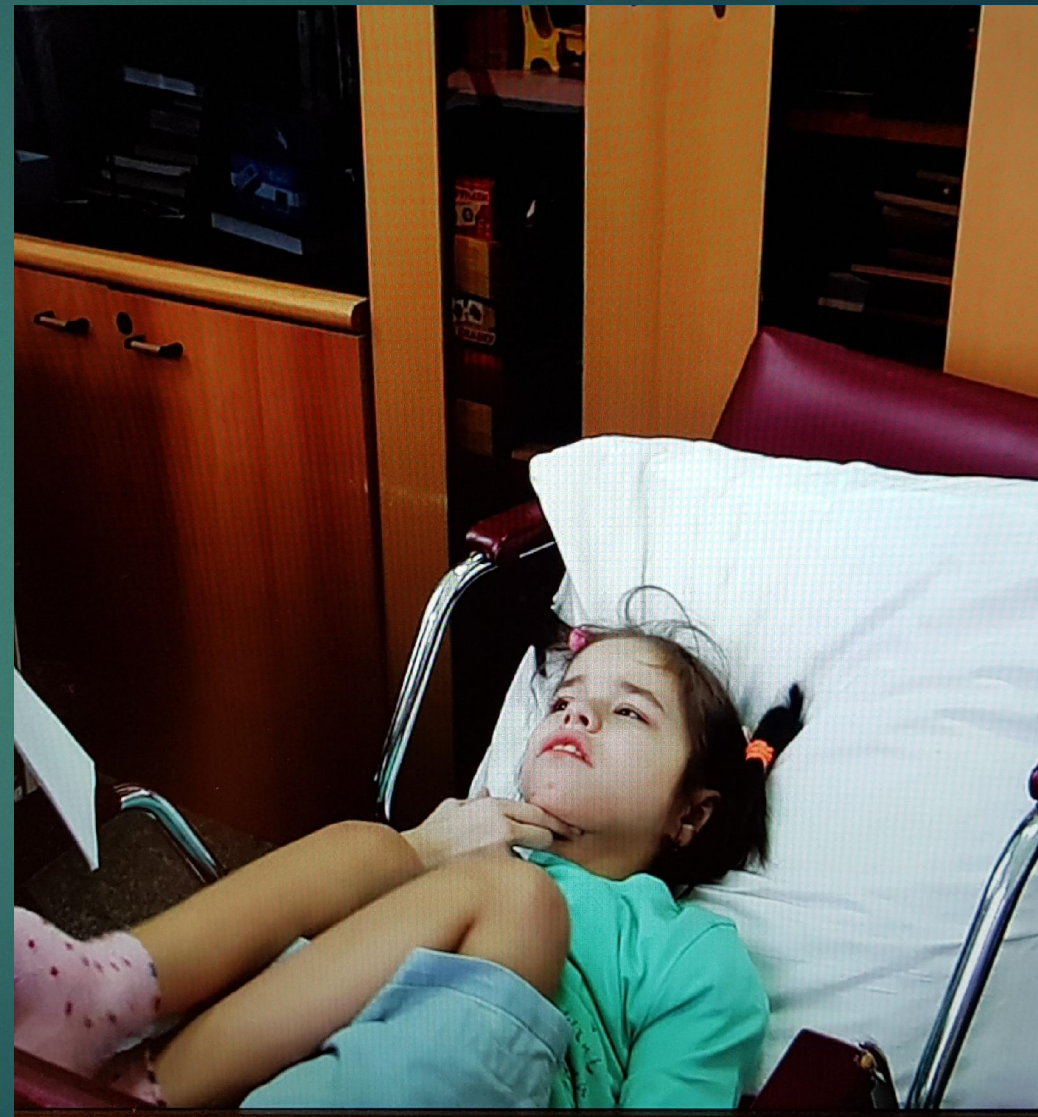- Девочка говорит шепотом, короткими синтагмами с добором воздуха (иногда в середине слова).
- Произвольное включение голоса невозможно, непроизвольное встречается кратковременно на первом слоге синтагмы с дальнейшим его ослаблением до шёпота.
- Голос назализованный, «натужный», истончённый, тремолирующий.
- Речевая фонация поверхностная, прерывистая, очень короткая, слабая. Отмечается выраженная, практически постоянная **шёпотная дисфония**.

В артикуляционной моторике отмечается

- диффузная гипотония мышц артикуляционного аппарата,
- движения верхней губы ограничены по амплитуде и качеству,
- язык распластан в полости рта,
 - фасцикуляции,
 - тремор передней трети языка,
- ограничение и невозможность удержания верхних язычных позиций.


Звукопроизношение диффузно искажено, отсутствуют вокализация, гласные и звонкие согласные.

Разборчивость речи значительно снижена.






При госпитализации весной 2018 года
симптоматическая картина **шёпотной дисфонии** не
была выражена, а имела характер дебюта,
голосовые и фонационные возможности были выше,
присутствовали гласные и все согласные звуки, и
просодический рисунок речи имел более качественное
выражение.



В предоперационный период было целесообразно
проведение коррекционной работы с логопедом в
направлениях

- поддержания артикуляционного рисунка речи,
 - его уточнения,
 - развития контроля над ним

(на уровне слогов, слов, короткой фразы с возможным ее
распространением, а также составления собственных
высказываний, ведения диалога).



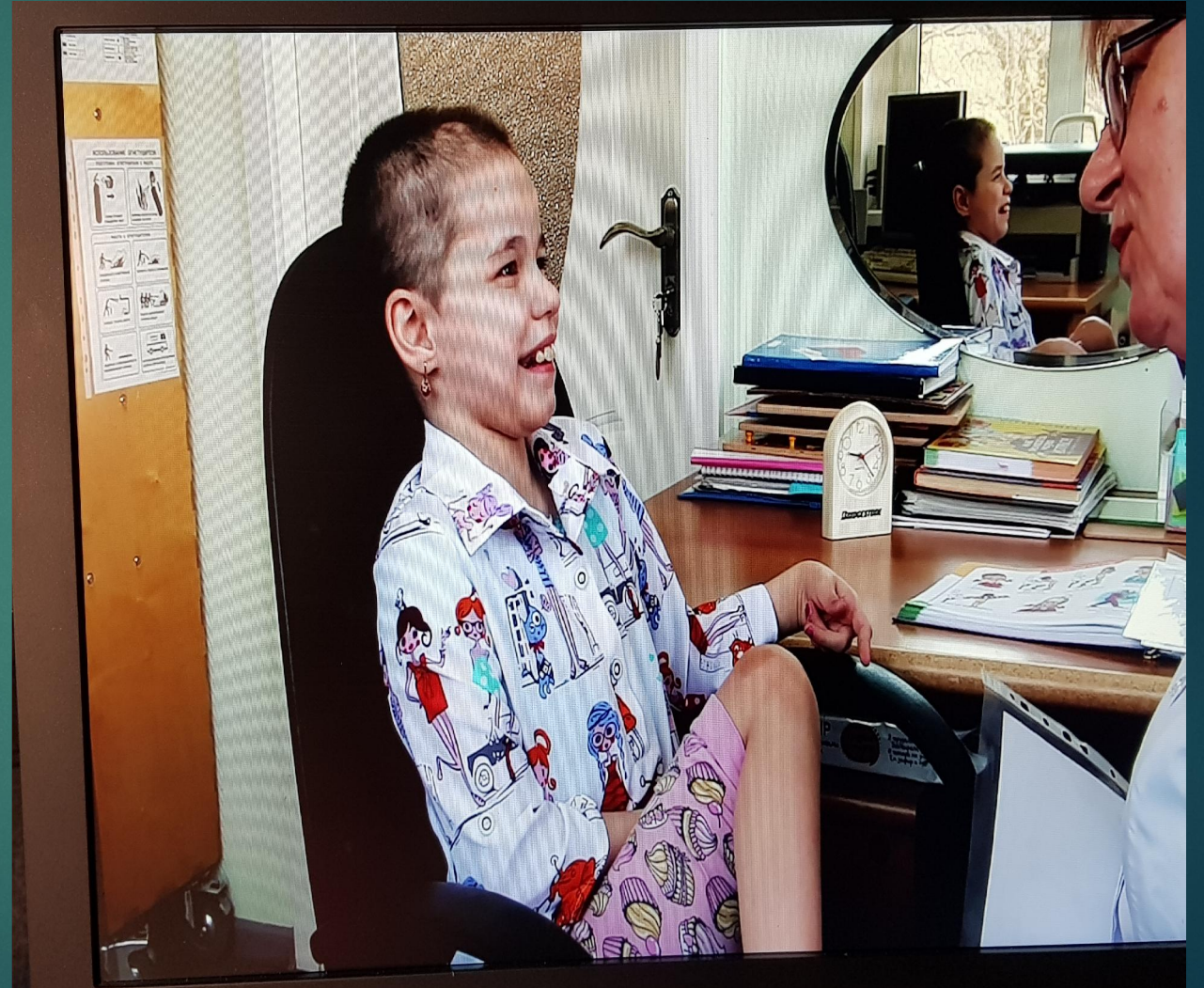В марте 2019 года девочке была проведена
операция по стереотаксической имплантации
электродов в медиальный сегмент бледного
шара и системы Activa RC на базе НМИЦ
нейрохирургии им.акад. Н.Н.Бурденко.


В результате операции
в течение 2-3 недель

- значительно уменьшилась выраженность дистонических установок,
- увеличилась двигательная активность: девочка стала садиться и сидеть, вставать, с опорой ходить, подниматься и спускаться по лестнице;
- начала произвольно включать голос на уровне слов, появился певческий голос, но просодические нарушения оставались выраженными, разборчивость речи была значительно снижена.



Психологическое состояние, в котором пребывала Лера в послеоперационный период, ее мотивированное поведение в направлении коррекционных занятий с логопедом, положительное восприятие своих общедвигательных и речевых возможностей позволили нам говорить о том, что логопедическая работа с целью улучшения коммуникативной функции и социализации ребенка в целом актуальна и необходима.





Направления логопедической работы в послеоперационный период:

- уточнение и развитие артикуляционного рисунка речи,
- развитие вокализации (на уровне разговорной и певческой),
- использование певческого голоса с целью улучшения
вербальной коммуникации и социализации.



Таким образом, в лечебно-реабилитационном процессе с ребёнком, имеющим тяжёлую форму мышечной дистонии, большое внимание должно уделяться логопедическому воздействию, коррекционные цели и задачи которого несомненно актуальны для общения, коммуникации ребёнка и окружающих, поддержания его речевого уровня взаимодействия с окружающим миром.

Это важно для комфортной социализации ребенка и с точки зрения активно развивающихся идей паллиативной помощи.